



---

# ENFERMEDAD DE CHAGAS. MIOCARDIOPATÍA.

---

FERREYRA LIA S.

CÁTEDRA DE CLÍNICA MÉDICA II.

U.H.M.I. N°1. HOSPITAL NACIONAL DE CLÍNICAS.



# Compromiso cardiovascular.

---

Miocardiopatía chagásica.

Arritmias.

Enfermedades del sistema excito-conductor.

Enfermedad del SNA.

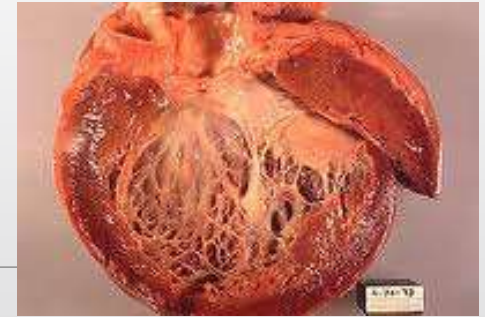
---

## CARDIOMIOPATÍA DILATADA.

Dilatación y disfunción del VI o ambos.

Aneurismas (VI/VD).

Fisiopatogenia: genéticas, virales y/o autoinmunes, o asociada a causas específicas o no reconocidas.



---

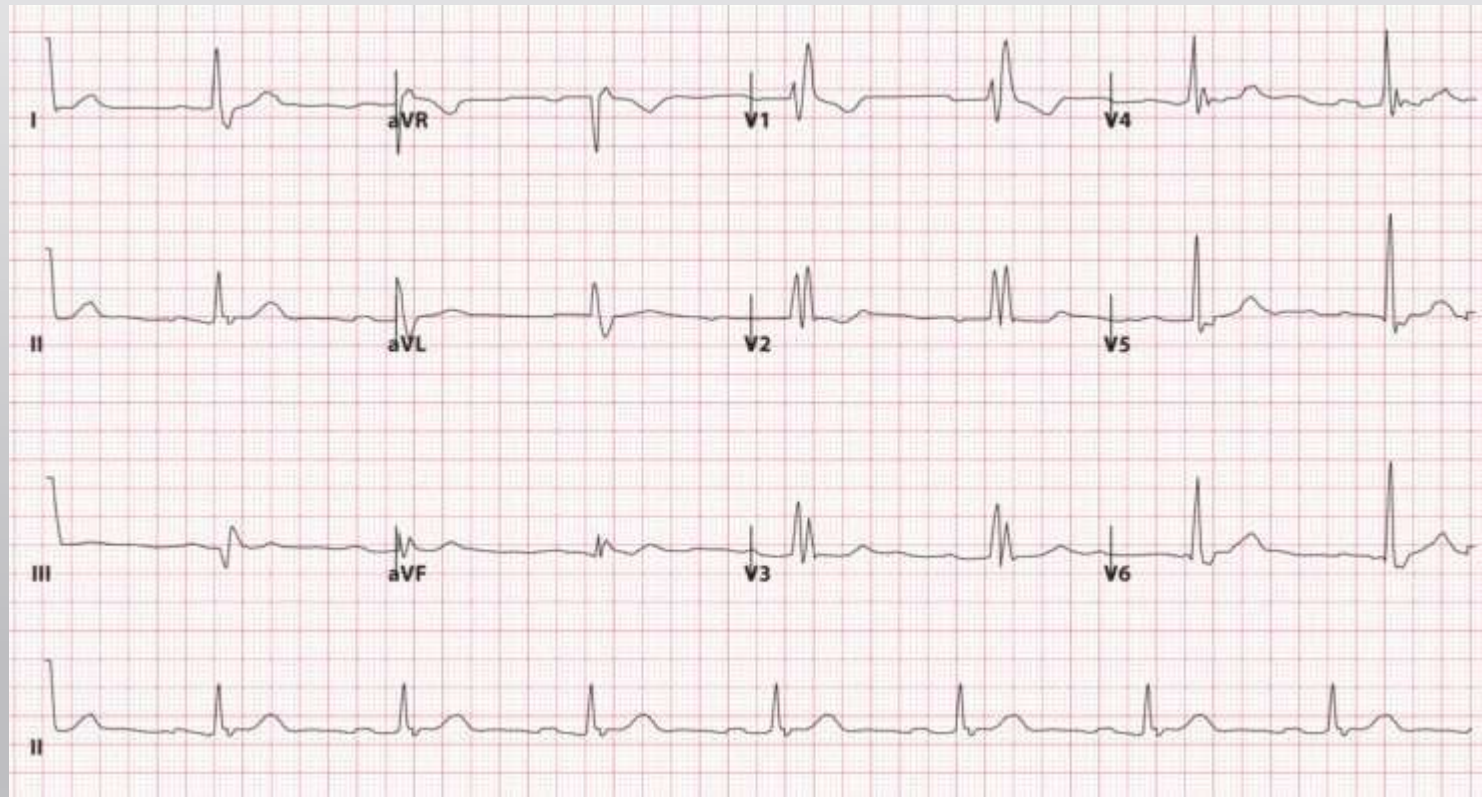
## CARDIOMIOPATÍA DILATADA. CARACTERÍSTICAS CLÍNICAS.

Insuficiencia cardíaca congestiva: disnea, fatiga, edemas periféricos.

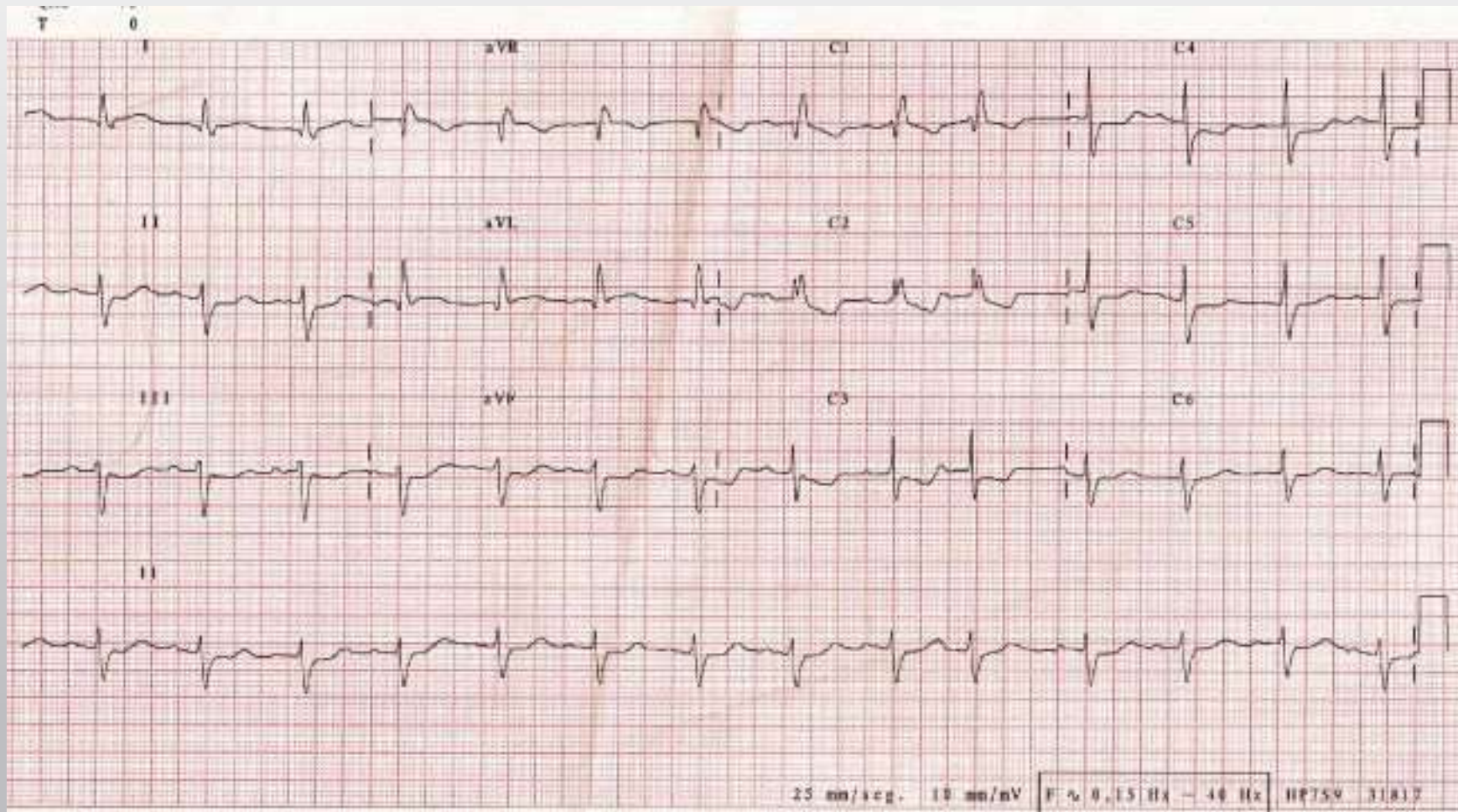
Embolias pulmonares o sistémicas.

# Enfermedad del Sistema excito-conductor. BLOQUEOS DE RAMA.

---



# Bloqueo de Rama Derecha (BRD)+Hemibloqueo Anterior Izquierdo (HAI).



# Enfermedad del Nódulo sinusal.

---

Bradicardia sinusal.

Paros sinusales.

Bloqueos sino-atriales.

Latidos o ritmos de “escape”.

Arritmia SV (ESV, taquicardia auricular, fibrilación/aleteo auricular).

Síndrome taquicardia-bradicardia.

# Otras manifestaciones.

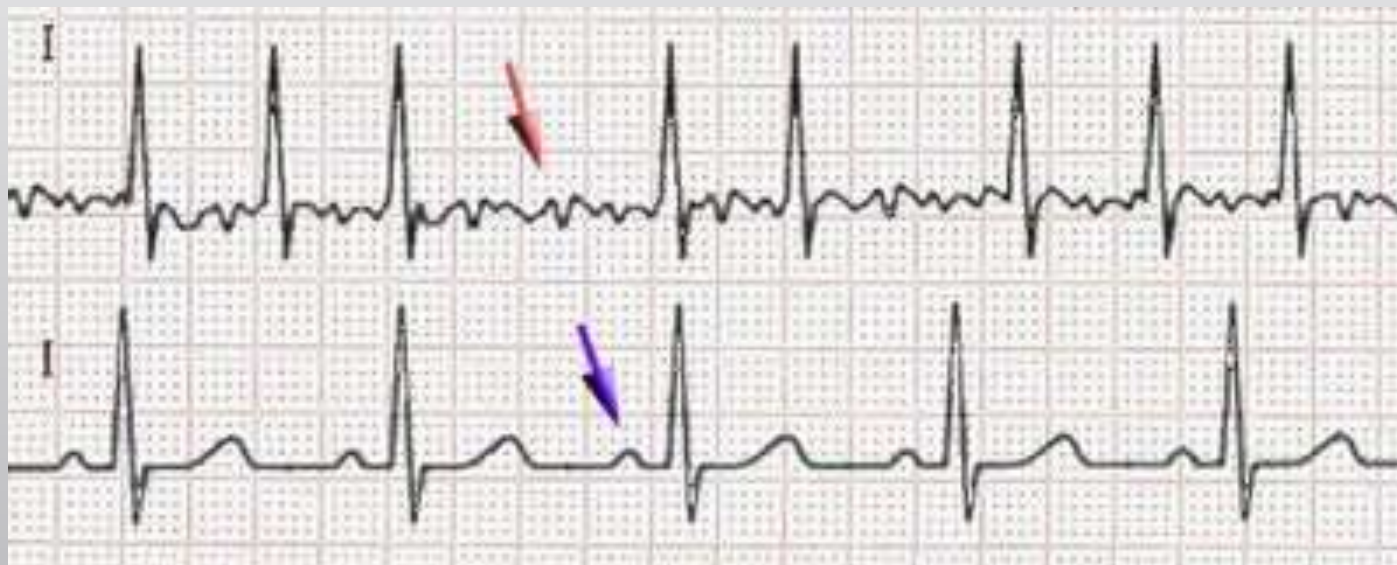
---

Enfermedad del Nodo Aurículo-Ventricular (enfermedad binodal).

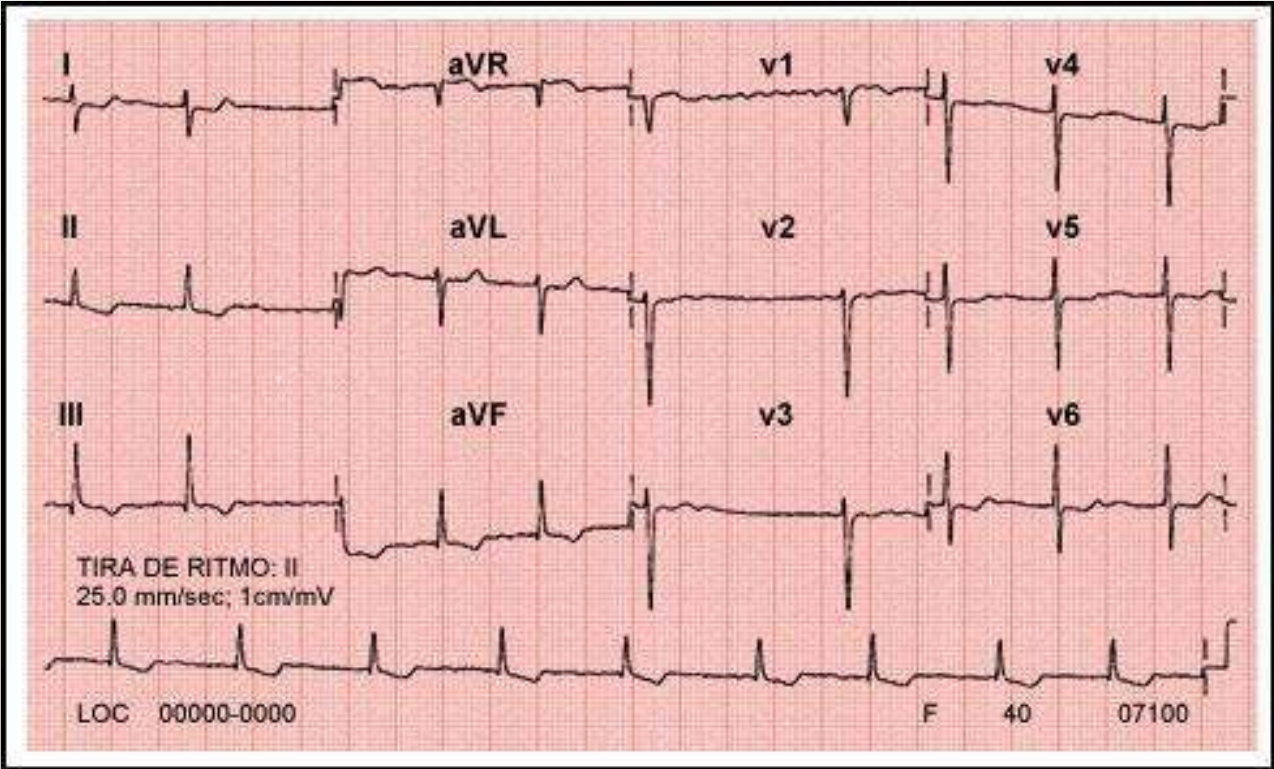
Compromiso del sistema de His-Purkinje (bloqueos).

RITMO?

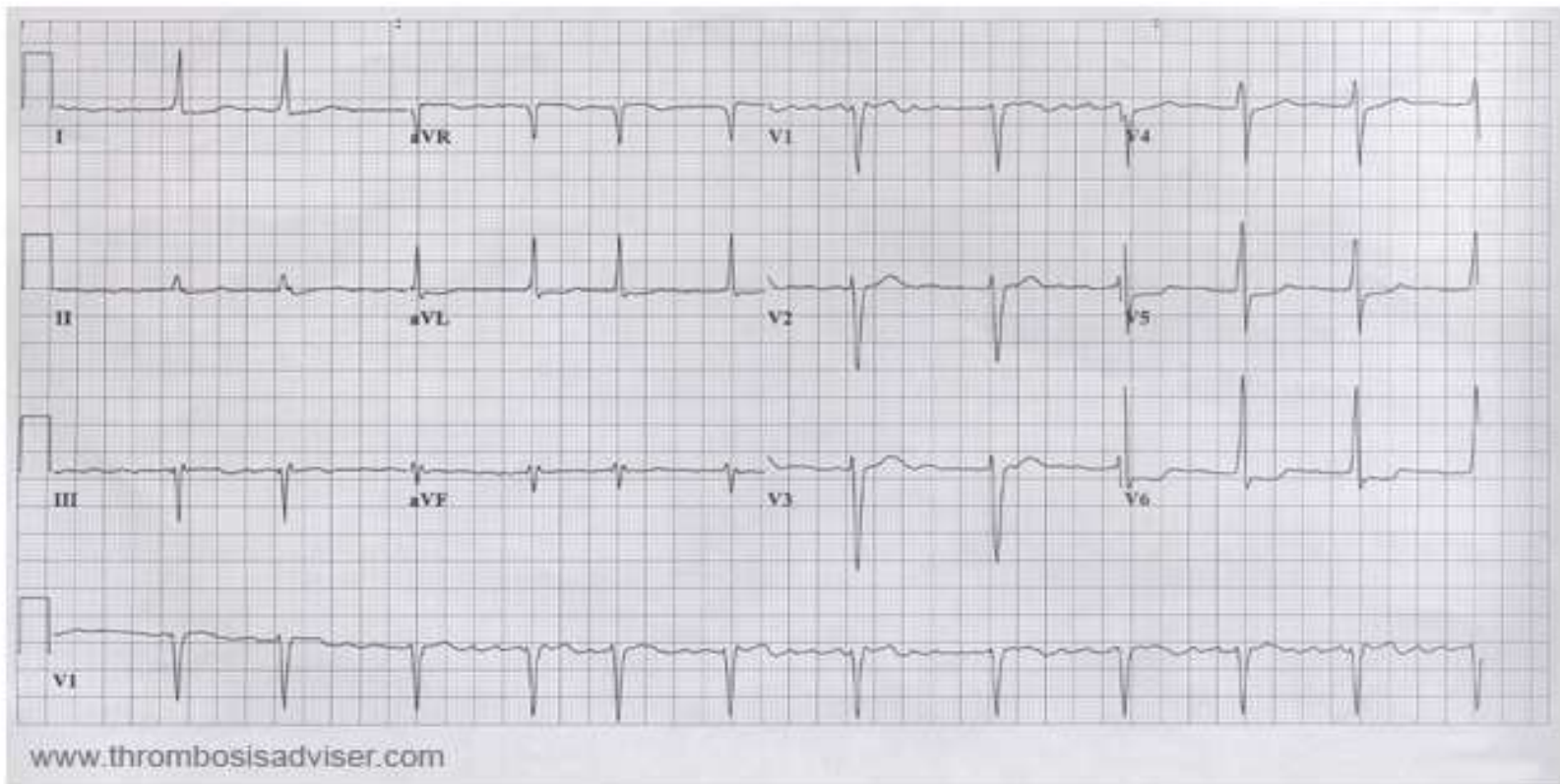
---



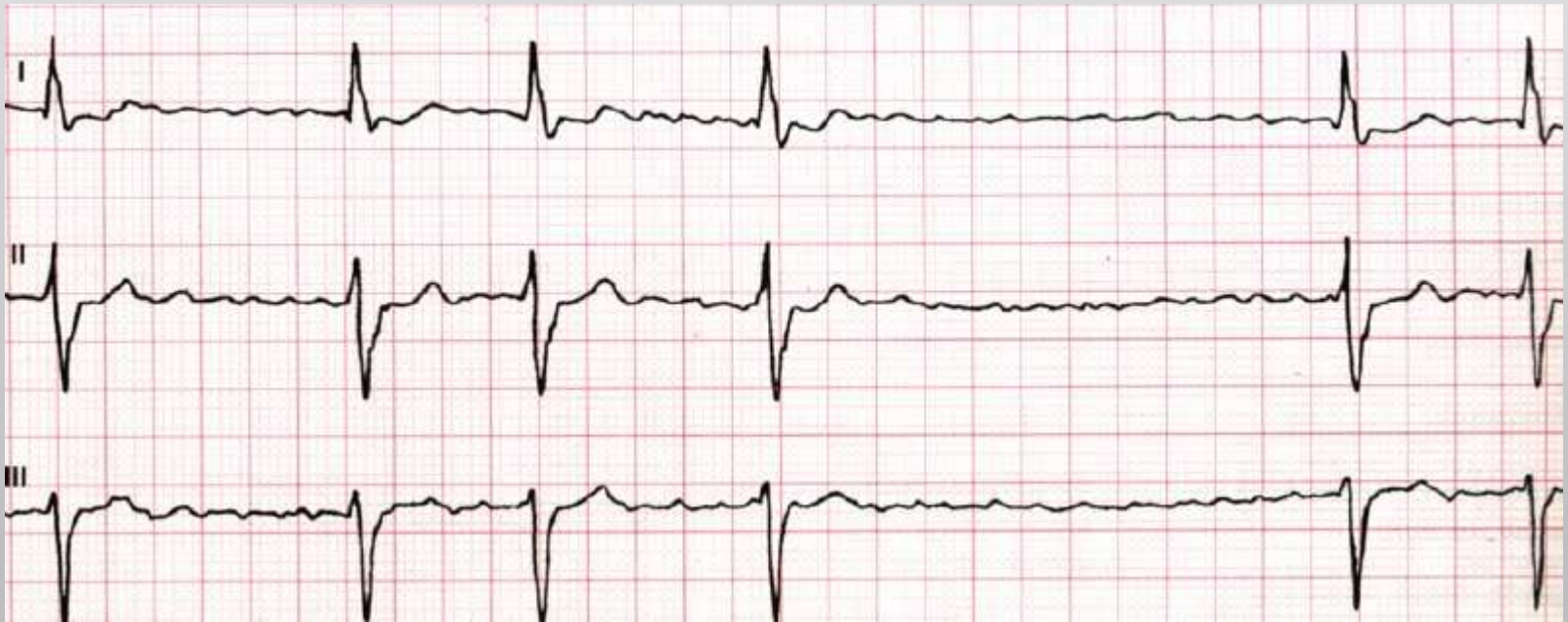# ARRITMIA COMPLETA-FIBRILACIÓN AURICULAR.



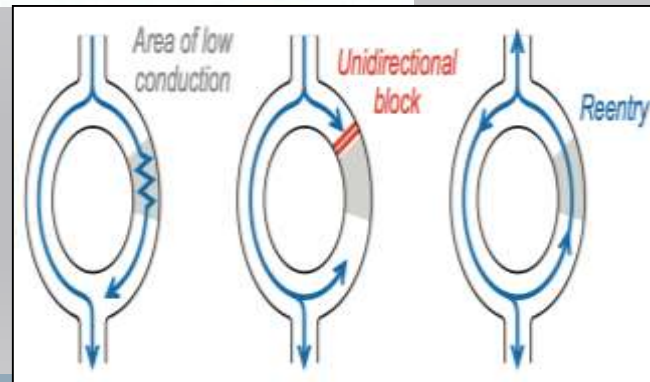
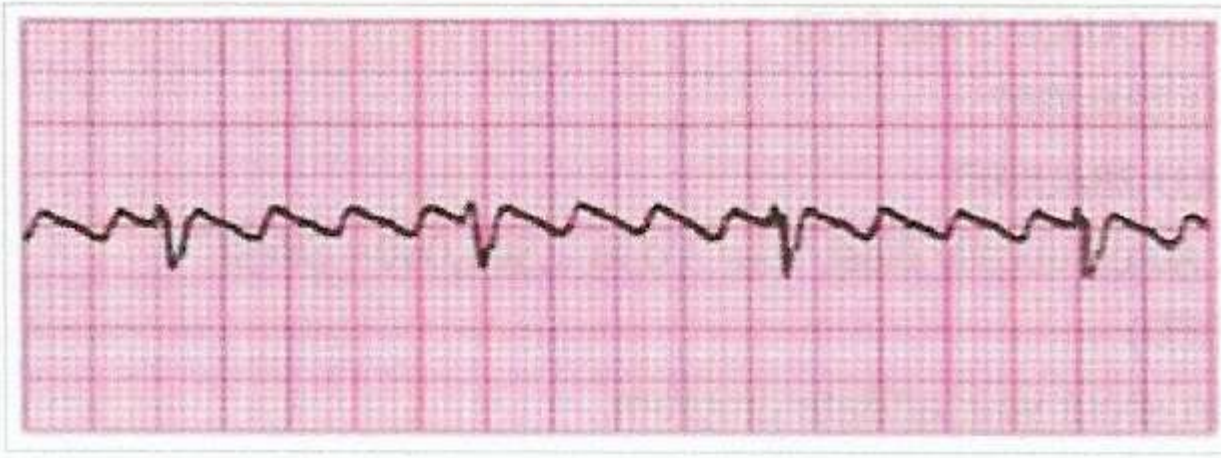
# Fibrilación Auricular.



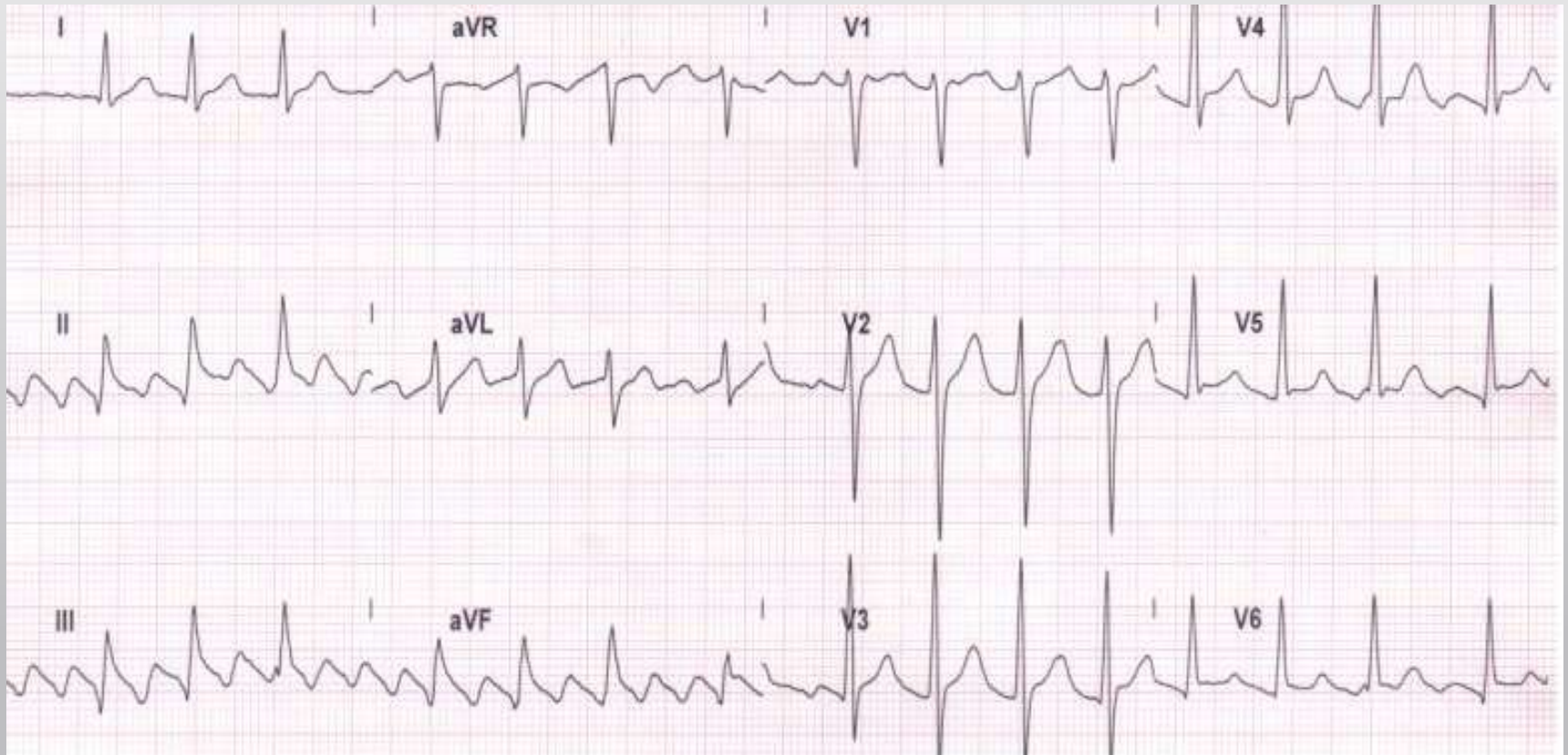
## FA de baja respuesta ventricular.



# Aleteo Auricular.



# ALETEO AURICULAR: ondas F (flutter)



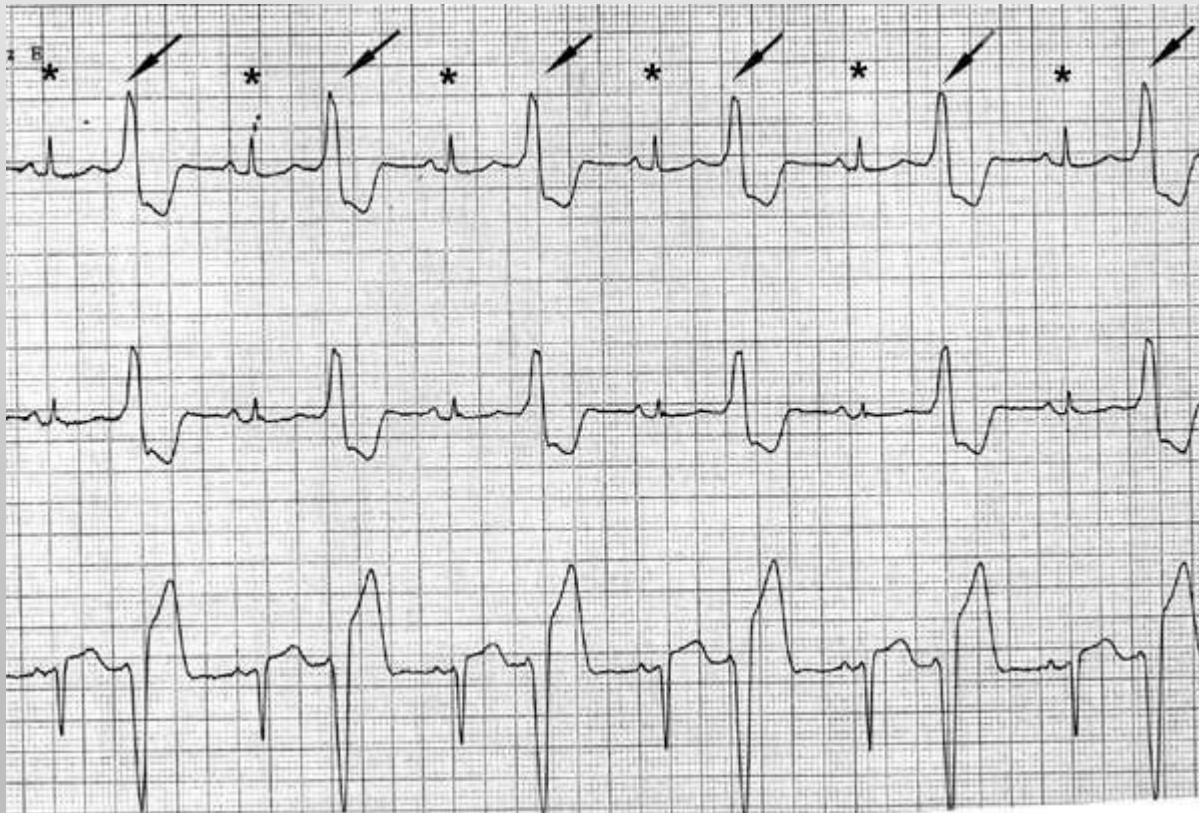
---

---

# ARRITMIAS VENTRICULARES.

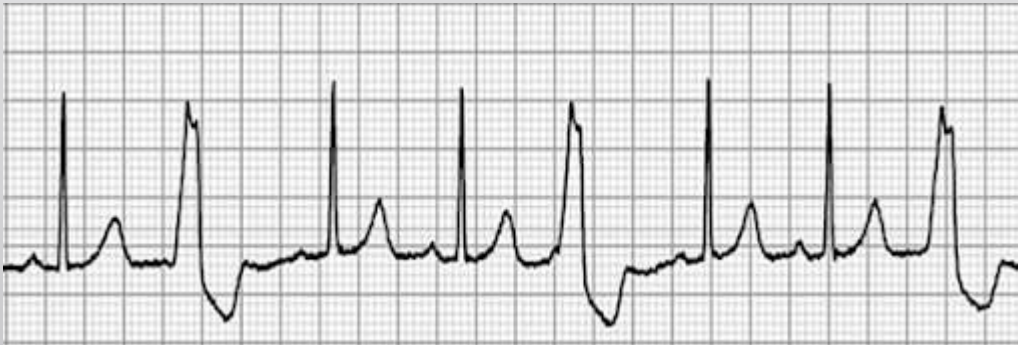Extrasístoles ventriculares.  
Bigeminia ventricular.

---



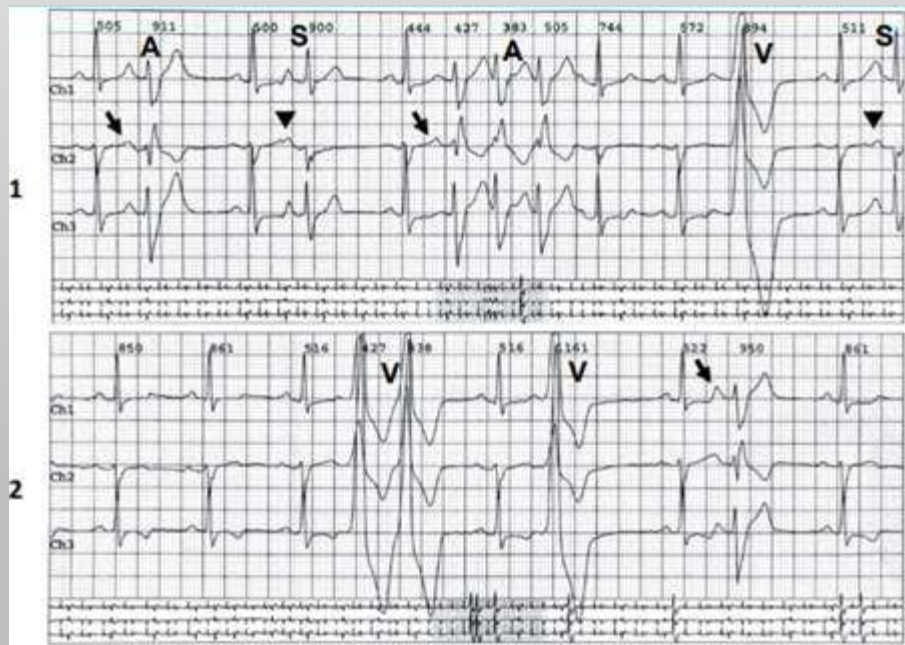
---

## TRIGEMINIA VENTRICULAR.



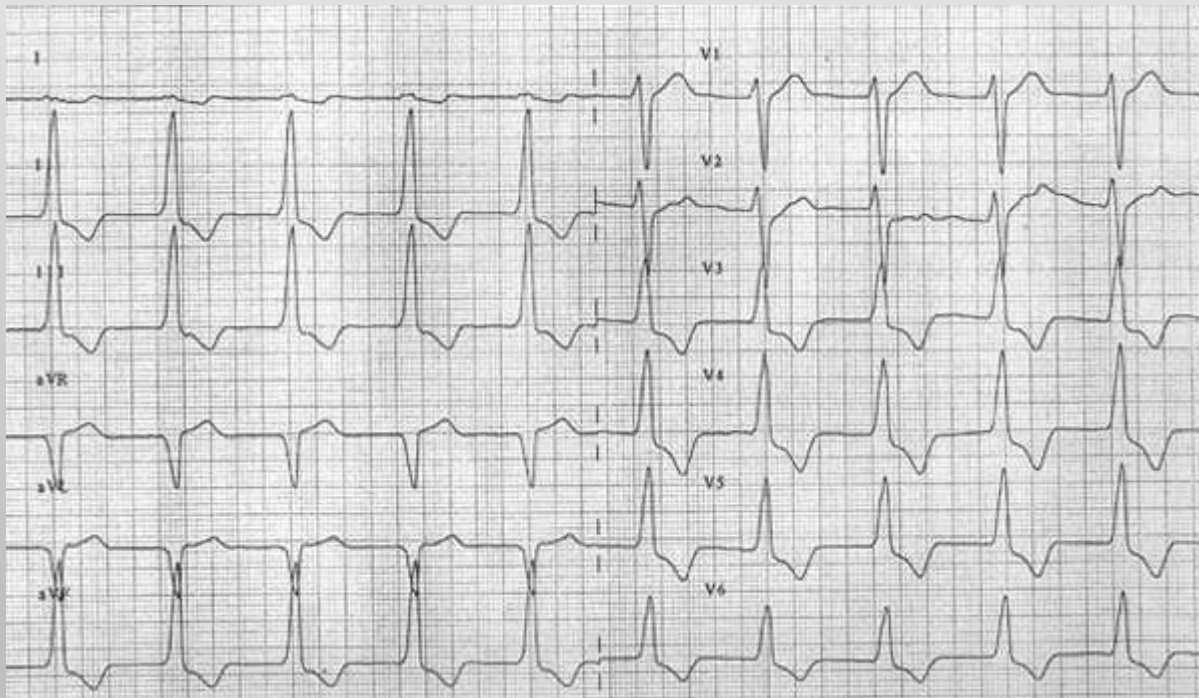
# EV AISLADAS, DUPLAS, TRIPLETAS, BIGEMINIA.

---

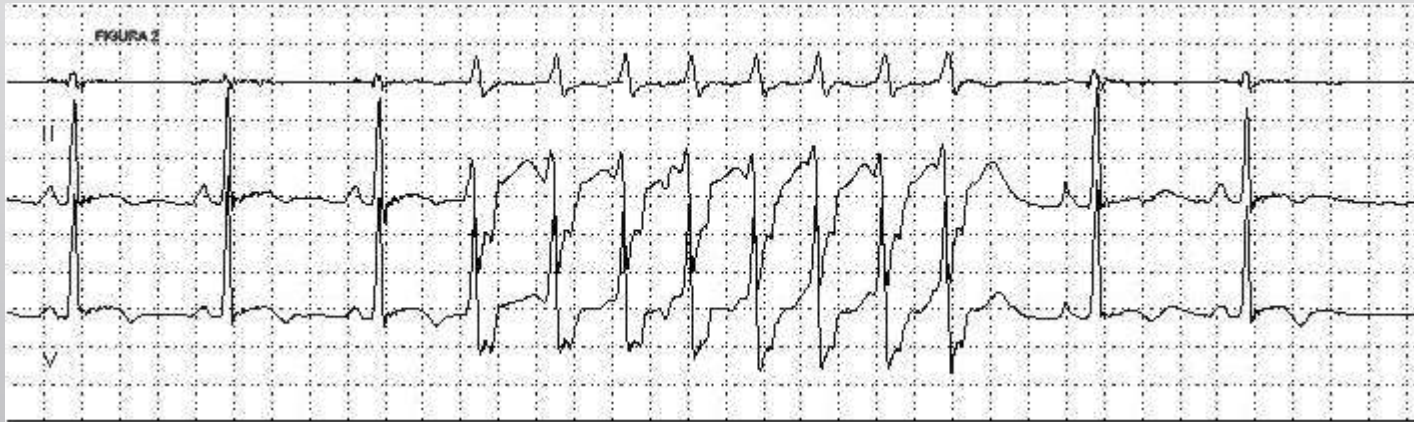

# R.I.V.A (Ritmo idioventricular acelerado).

---

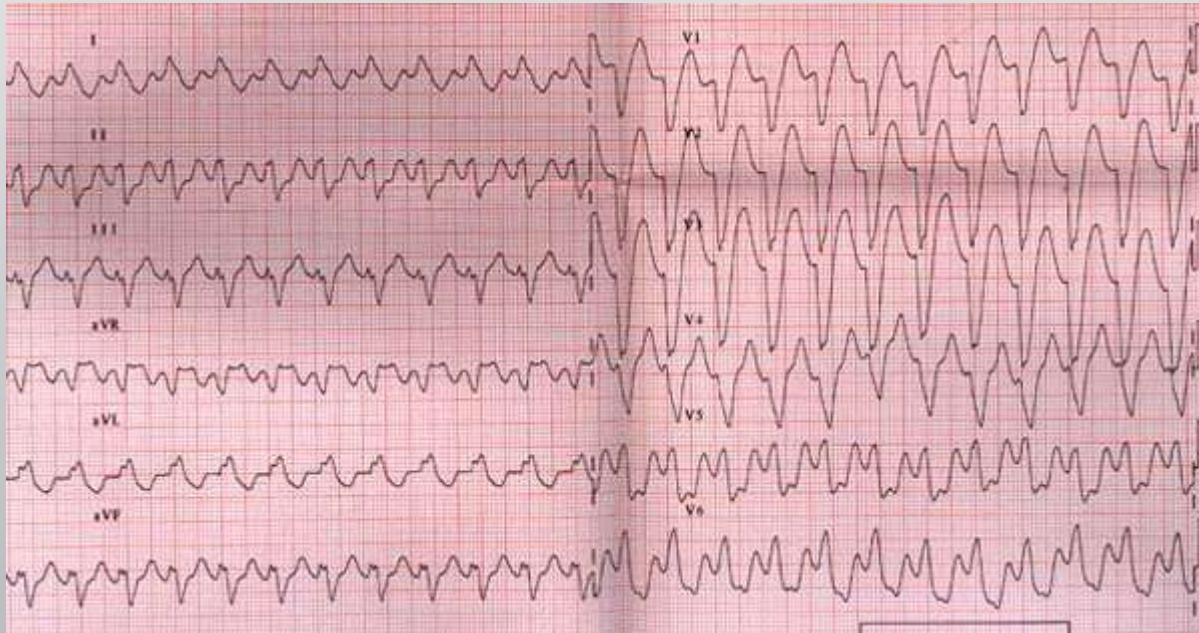


# TAQUICARDIA VENTRICULAR NO SOSTENIDA.



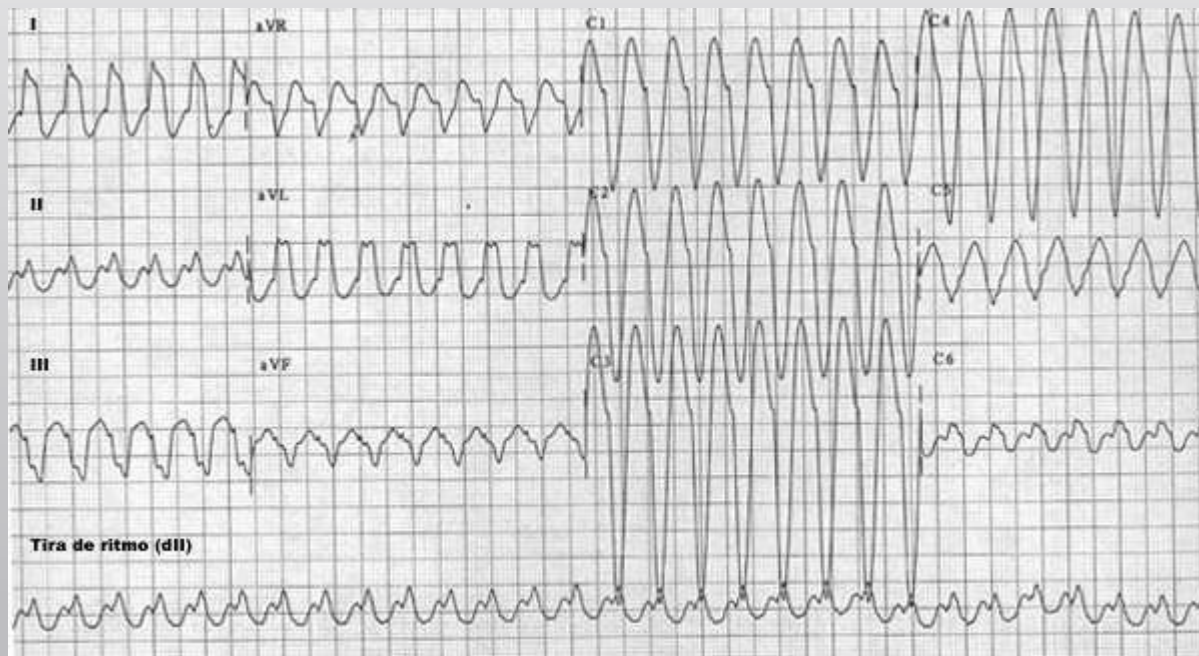
## TAQUICARDIA VENTRICULAR SOSTENIDA.

---



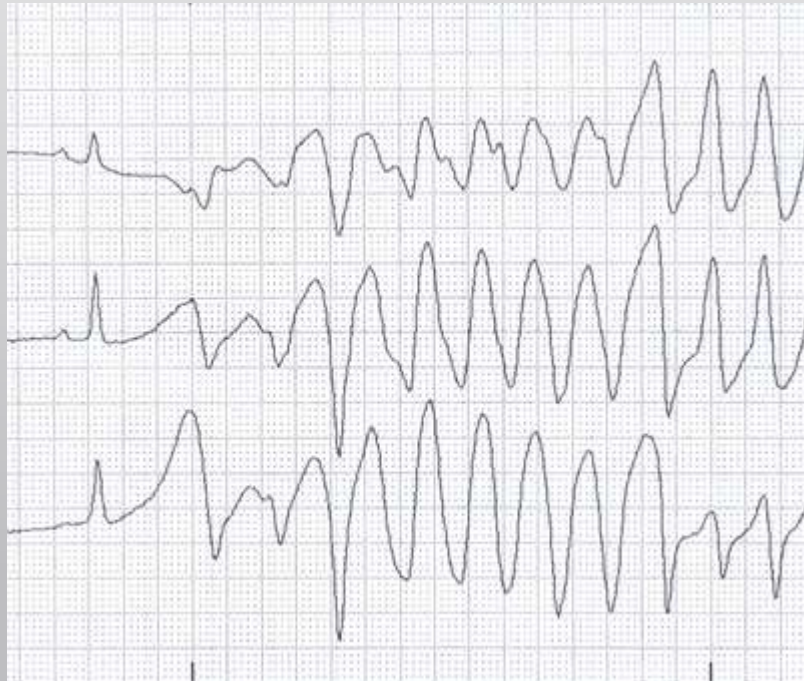
## TAQUICARDIA VENTRICULAR MONOMORFA.

---



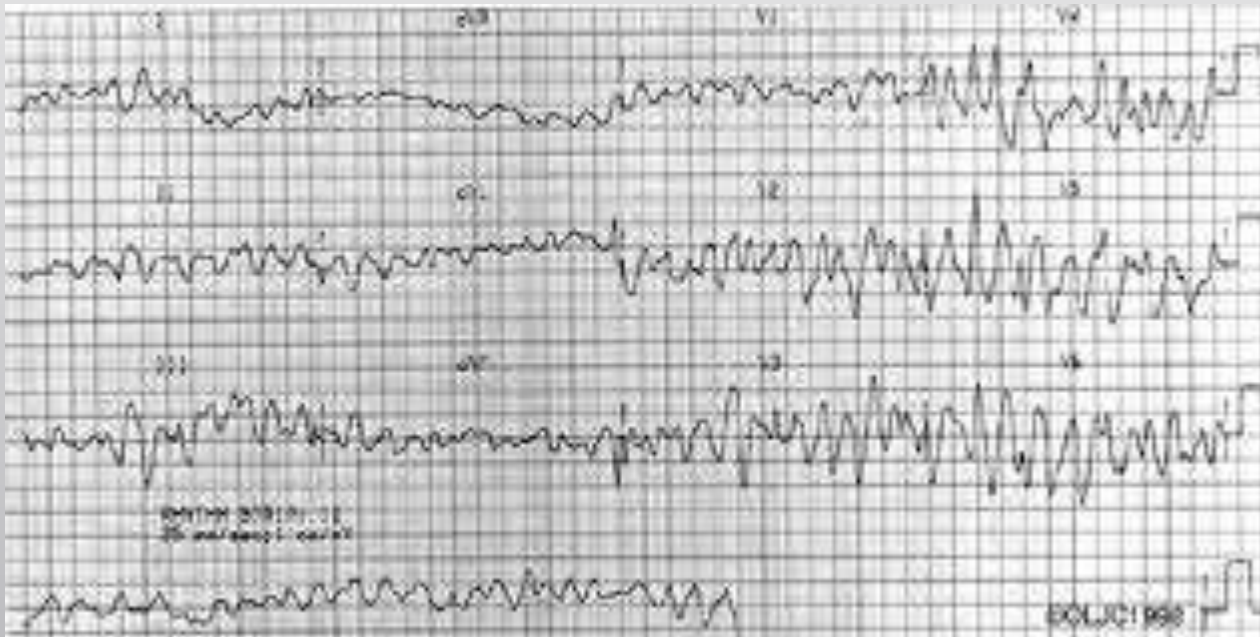
TAQUICARDIA VENTRICULAR POLIMORFA.  
QT PROLONGADO.

---



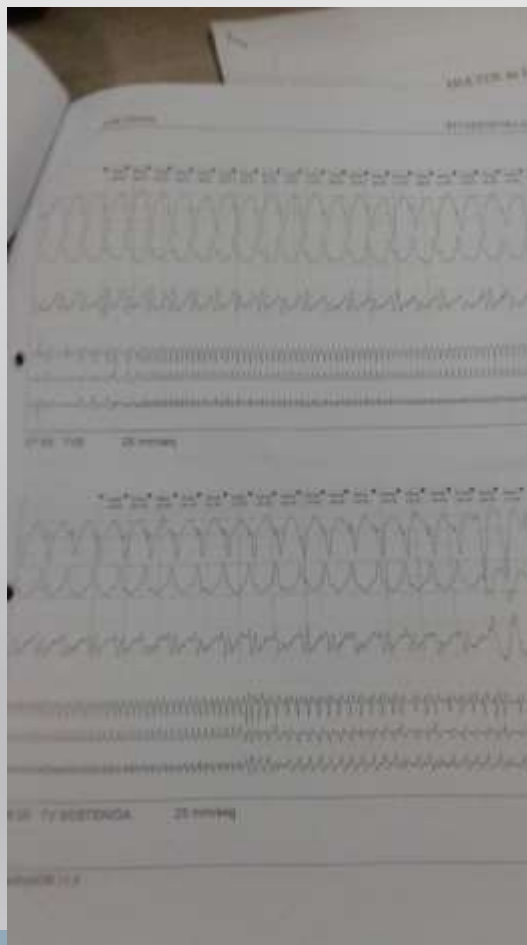
# Fibrilación Ventricular.

---




Varón, 73 años. Miocardiopatía chagásica.  
Insuficiencia cardíaca CF II. FEVI 22%

---





2ch 25mm HR- 0 25mm S-1 MS



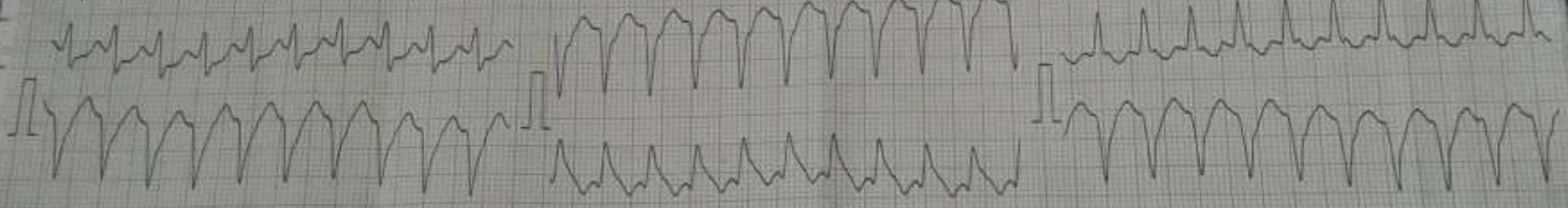
12/10/19

MELAN YOLANDA 67 ANOS

I HR- 0 25mm S-1 MS

II aVr HR- 0 25mm S-1 MS

aVL aVr HR- 0 25mm S-1 MS

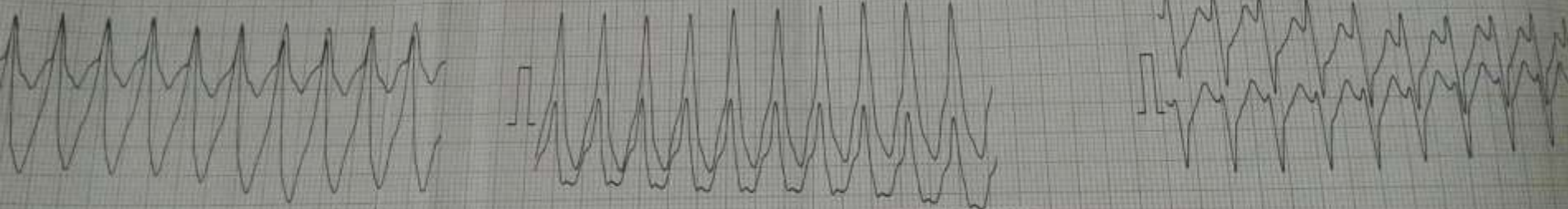

CARDIO CHARTS

V1, V2 HR- 0 25mm S-1 MS

V1, V2 HR- 0 25mm S-1 MS

V1, V2 HR- 0 25mm S-1 MS



CARDIO CHARTS

Agustina Primi  
MSc  
2010

SW H I - S 25mm S - I H MN  
aV<sub>r</sub> HR - 0 25mm S - I H MN  
aV<sub>r</sub> HR - 0 25mm S - I H MN

NOMBRE/A  
CAMA: UCO 3

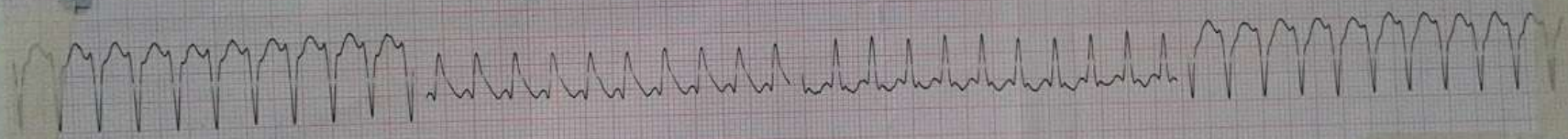
Fecha  
04/10/19  
VIAS / P

Bole y a d d d n i p i v e

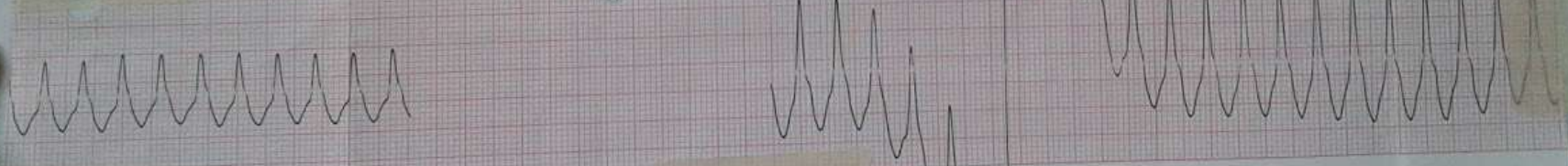13:20

RITMO			
1	4	5	6

HR - 0 25mm S - I H MN aV<sub>r</sub> HR - 0 25mm S - I H MN aV<sub>r</sub> HR - 0 25mm S - I H MN aV<sub>f</sub> HR - 0 25mm S - I H MN



V1 HR - 0 25mm S - I H MN V1 HR - 0 25mm S - I H V1 HR - 0 25mm S - I H MN



For Ecg Roll 50mm

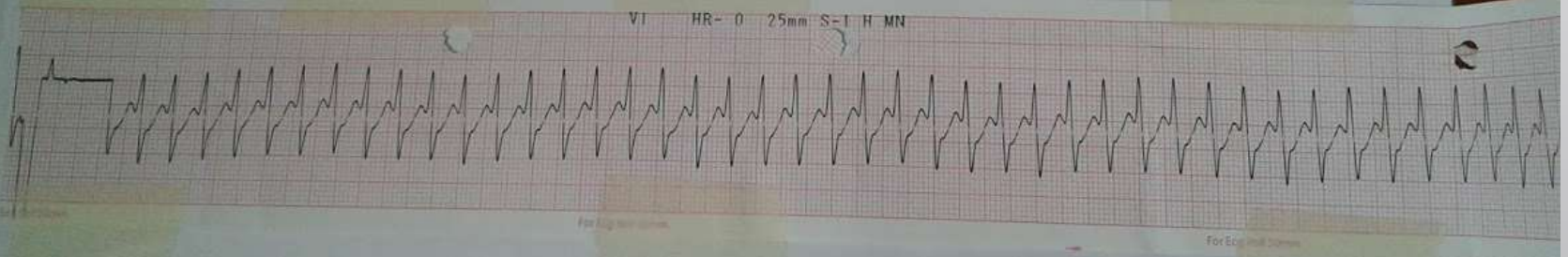
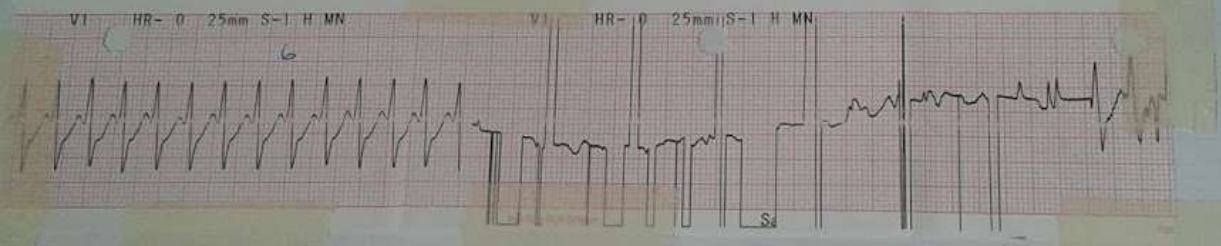
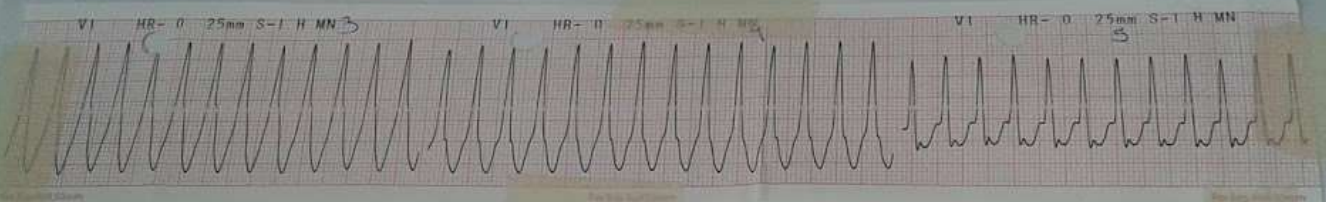
QUIMICA  
ESTADO AC  
# 202  
AR  
# 203  
Exceso de  
200  
Observar  
GLUCEMI  
Medic: Insu

ESTADISTICA  
PTT  
medic: Couplab

Resultados

GLUCOSAS VA  
# 10  
GL

HE





Paciente: **Belen Yolanda,**  
Generador: **Estella SR**  
NS: **68360523**

PSW 1605.A/1

ID RAM: 3.0



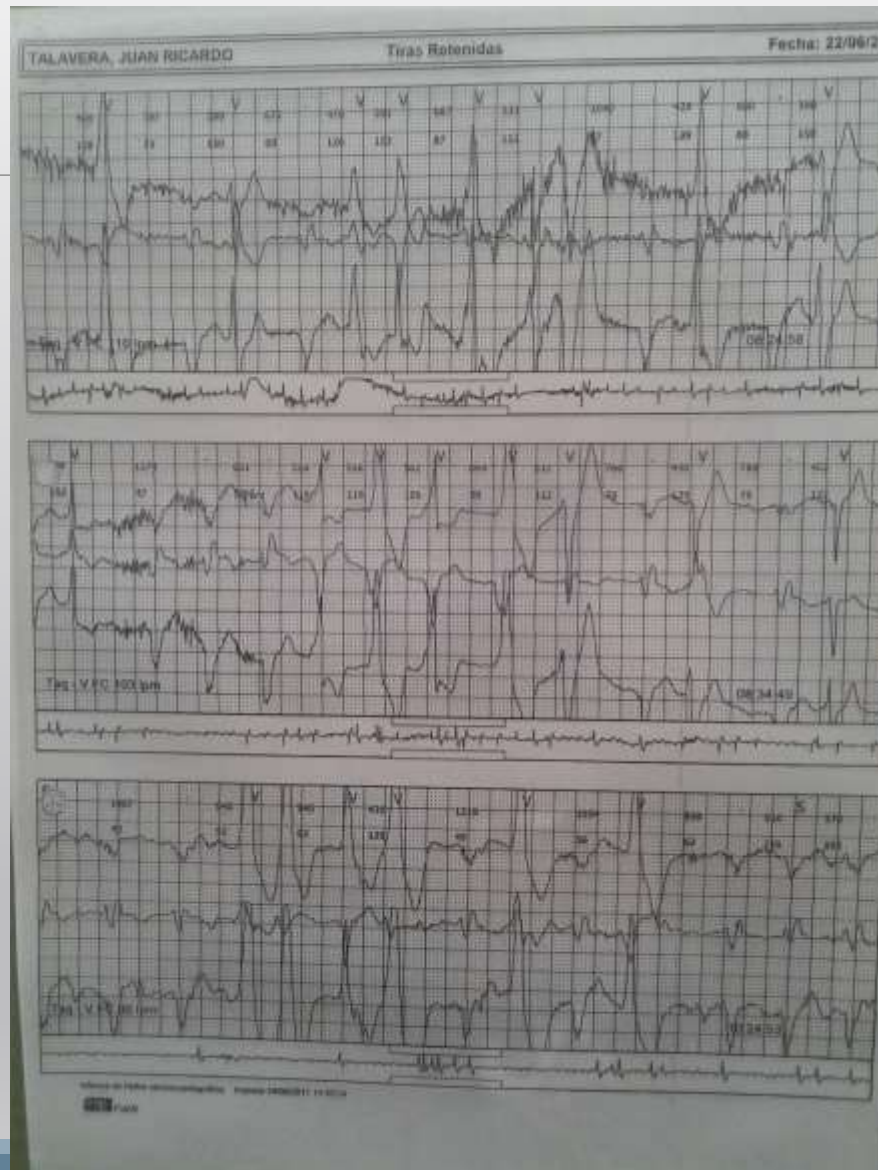
### Registros

Fecha: **16/10/2019**

Hora: **12:27**

Nº	Fecha	Disparo (activación)	Duración	FM	PC
12	13/10/2019 14:44	Frec. alta	00:00:04	185	5
11	13/10/2019 14:44	Frec. alta	00:00:04	183	5
10	13/10/2019 14:43	Frec. alta	00:00:08	186	5
9	13/10/2019 14:42	Frec. alta	00:00:06	178	5
8	13/10/2019 14:28	Frec. alta	00:13:22	192	5
7	13/10/2019 14:22	Frec. alta	00:06:04	193	5
6	13/10/2019 14:19	Frec. alta	00:02:14	189	5
5	13/10/2019 03:08	Frec. alta	11:11:14	178	5
4	13/10/2019 03:04	Frec. alta	00:03:34	183	5
3	13/10/2019 03:02	Frec. alta	00:01:58	179	5
2	03/10/2019 17:24	Frec. alta	* 17:30:46	214	5
1	07/07/2019 19:03	Frec. alta	00:00:02	196	5

J.T. Varón, 51 años. Miocardiopatía dilatada chagásica.



A.C. Mujer, 74 años. Enfermedad de Chagas. ENS (síndrome taqui-bradi).

