

CARACTERÍSTICAS ANATOMO-FUNCIONAL DEL APARATO RESPIRATORIO DURANTE LA INFANCIA

FUNCTION AND ANATOMY OF RESPIRATORY SYSTEM DURING THE CHILDHOOD

DR. CARLOS A. ASENJO (1), DR. RICARDO A. PINTO (2)

(1) Médico Pediatra y Becado de Enfermedades Respiratorias Pediátricas, Facultad de Medicina, Universidad de Chile, Hospital Roberto del Río. Santiago, Chile.

(2) Departamento de Pediatría, Clínica Las Condes. Profesor Asociado de Pediatría y Enfermedades Respiratorias en Niños. Facultad de Medicina, Universidad de Chile. Hospital Clínico de Niños Dr. Roberto del Río. Santiago, Chile.

Email: casenjoo@gmail.com
rpinto@clinicalascondes.cl

RESUMEN

El sistema o aparato respiratorio, presenta diferencias significativas con el adulto, derivadas principalmente de su inmadurez anatómica y fisiológica. Esto le confiere gran labilidad funcional, tanto mayor cuanto menor es su edad. Como compensación, presenta abundancia e intensidad de síntomas en la falla respiratoria, que hace que las enfermedades respiratorias no pasen inadvertidas y merezcan especial atención, en forma precoz. Como excepción a la regla, los recién nacidos expresan pobremente el compromiso respiratorio. Sin embargo, la aparición de signos como apnea y bradicardia en presencia de hipoxemia, hecho inhabitual en el niño mayor, nos indican que la característica anterior no es permanente ni homogénea, otorgándole una condición única no concordante con la fisiología del organismo adulto. El conocimiento sobre las características anatómicas y funcionales de la vía aérea extra e intratorácica, nos va a permitir identificar precozmente las características fisiopatológicas que nos permitan sospechar una enfermedad en todo paciente pediátrico.

Palabras clave: Sistema respiratorio infantil, anatomía, funciones, inmadurez fisiológica.

SUMMARY

The respiratory system presents significant differences between the infant and the adult, mainly because of the lack of anatomical and physiological maturity. This gives the infant respiratory system a functional weakness, and its difference is wider the less age the child has. As a compensatory reaction because of the immaturity, it presents a higher level of intensity in their symptoms in respiratory failure that makes their symptoms don't go unnoticed and deserve special early treatment. However the newborn are the exception. The presence of apnea and bradycardia with hypoxemia, is unusual in older children, and shows this feature is not permanent, making this unique condition not consistent with the physiology of the adult organism. The knowledge of the anatomic and physiological characteristics of the extra and inner thoracic airway, will allow us to predict early pathophysiological features that can make us suspect the disease in all pediatric patients.

Key words: Respiratory system, infants, anatomy, physiological immaturity.

INTRODUCCIÓN

A lo largo de la historia, los pacientes pediátricos han sido mal catalogados como adultos pequeños, sabiendo que nuestros niños son el producto de la concepción o nuevo comienzo de la vida y no solo una prolongación de ella (8,9). Los pacientes pediátricos son seres extraordinarios, tienen la característica única de estar en continua evolución anatómica, fisiológica y psicosocial. El crecimiento como desarrollo de los niños involucra múltiples y variados procesos de multiplicación, diferenciación, integración y perfeccionamiento anatomofuncional de los diferentes sistemas corporales.

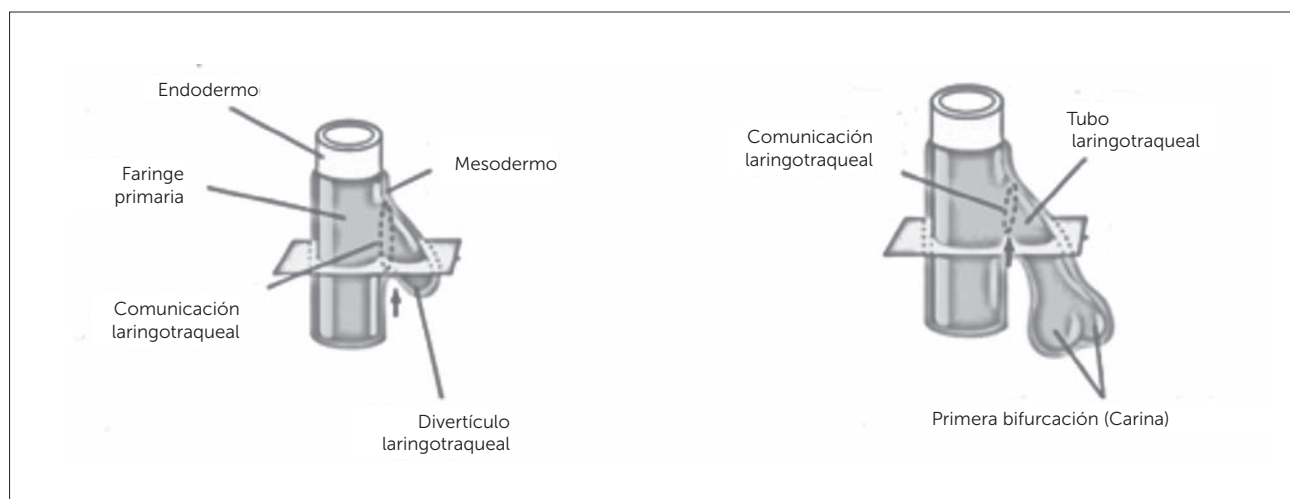
El desarrollo y crecimiento del aparato respiratorio comienza en las primeras semanas de vida intrauterina y finaliza tardíamente en la adolescencia, época en la que alcanza un máximo y se mantiene un corto tiempo como meseta, la que se continúa en el proceso de envejecimiento y declinación a largo plazo, propio de la adultez y luego la senectud (10). El aparato respiratorio está diseñado para realizar importantes funciones como, ventilar la vía aérea desde la atmósfera hasta los alveólos, permitir el intercambio gaseoso y transporte de gases hacia y desde los tejidos a través del sistema vascular (1). Además, cumple funciones metabólicas, de filtración o limpieza de material no deseado por el organismo y como reservorio de sangre (1,2). Todos fenómenos que se enfrentan de diferentes formas durante el desarrollo del aparato respiratorio, en la medida que van creciendo y madurando los seres vivos a lo largo de vida, existiendo diferencias marcadas entre niños y adultos (7).

La fisiología del aparato respiratorio se describe en múltiples publicaciones como un proceso altamente complejo, metódico y determinado genéticamente. Sin embargo, existen factores tanto maternos como ambientales que van a determinar la epigenética de un sin número de características anatomofuncionales del sistema o aparato respiratorio en el futuro de los niños. Por lo tanto, es importante que todo clínico debe conocer las distintas etapas del desarrollo del sistema respiratorio antenatal como postnatal y así comprender las diferencias que se presentan durante el desarrollo y organización de dicho sistema. Es por eso que se presentan en forma sintetizada las características anatomofuncionales de nuestro sistema para dar paso a las características que diferencian a los niños de los adultos.

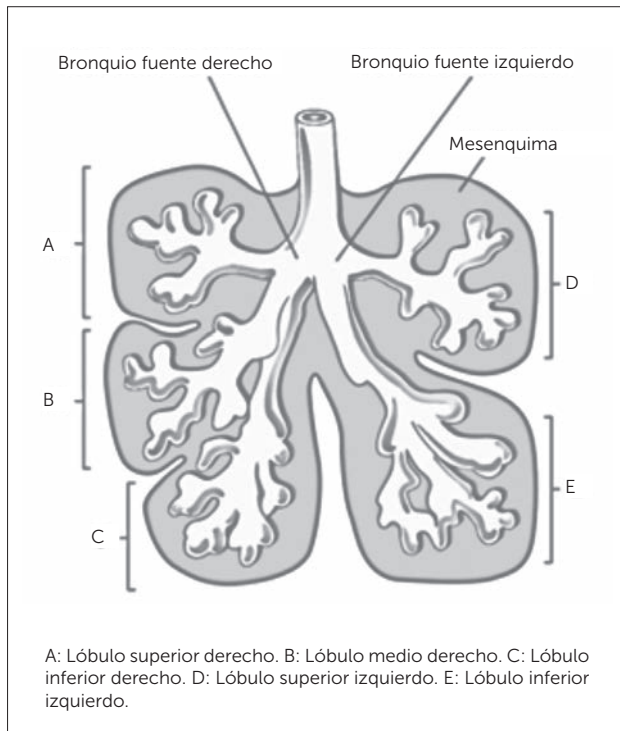
ETAPAS DEL DESARROLLO EN EL APARATO RESPIRATORIO

1. Embrionaria. Periodo que comprende entre la 4 y 7 semana postconcepción. Se inicia a partir de una evaginación o divertículo de células epiteliales desde el endodermo del intestino primitivo anterior en dirección ventrocaudal penetrando la mesénquima circundante que formará la vasculatura pulmonar, cartílago, músculo liso y tejido conectivo paralelamente (Figura 1). Durante este periodo se generan las vías aéreas de mayor calibre, a partir de la formación de traqueal y su primera dicotomización que formara la carina (T4) y eventualmente los bronquios fuentes derecho e izquierdo hasta los 18 segmentos lobares (Figura 2) (6,11,12).

FIGURA 1. ETAPA EMBRIONARIA DEL APARATO RESPIRATORIO



Traducido de: *Before we are born, essentials of embryology and birth defects 9th edition.* Keith L. Moore, BA, MSc, PhD, DSc, FRSM, FAAA, T.V.N. Persaud, MD, PhD, DSc, FRCPath (Lond.), FAAA, Mark G. Torchia, MSc, PhD. Copyright 2016 by Saunders, an imprint of Elsevier inc. All rights reserved.

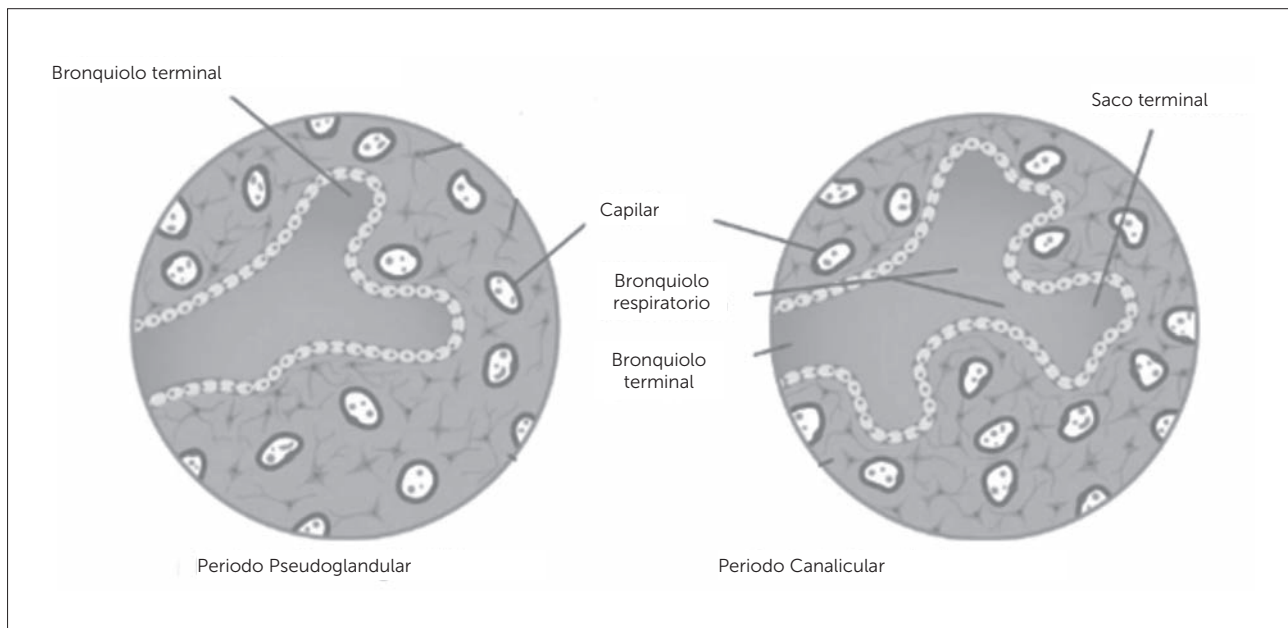
FIGURA 2. ETAPA EMBRIONARIA

Traducido de: *Before we are born, essentials of embryology and birth defects 9th edition.* Keith L. Moore, BA, MSc, PhD, DSc, FRSM, FAAA, T.V.N. Persaud, MD, PhD, DSc, FRCPath (Lond.), FAAA, Mark G. Torchia, MSc, PhD. Copyright 2016 by Saunders, an imprint of Elsevier inc. All rights reserved.

2. Pseudoglandular. Periodo desarrollado entre la 7 y 17 semana postconcepción. Deriva su nombre del aspecto glandular que se aprecia a partir del término de los bronquiolos en un fondo de saco ciego en el estroma primitivo. Continúan las dicotomizaciones hasta culminar con los bronquiolos terminales (dicotomización N°16) rodeados de un plexo vascular (Figura 3) (6,11,12).

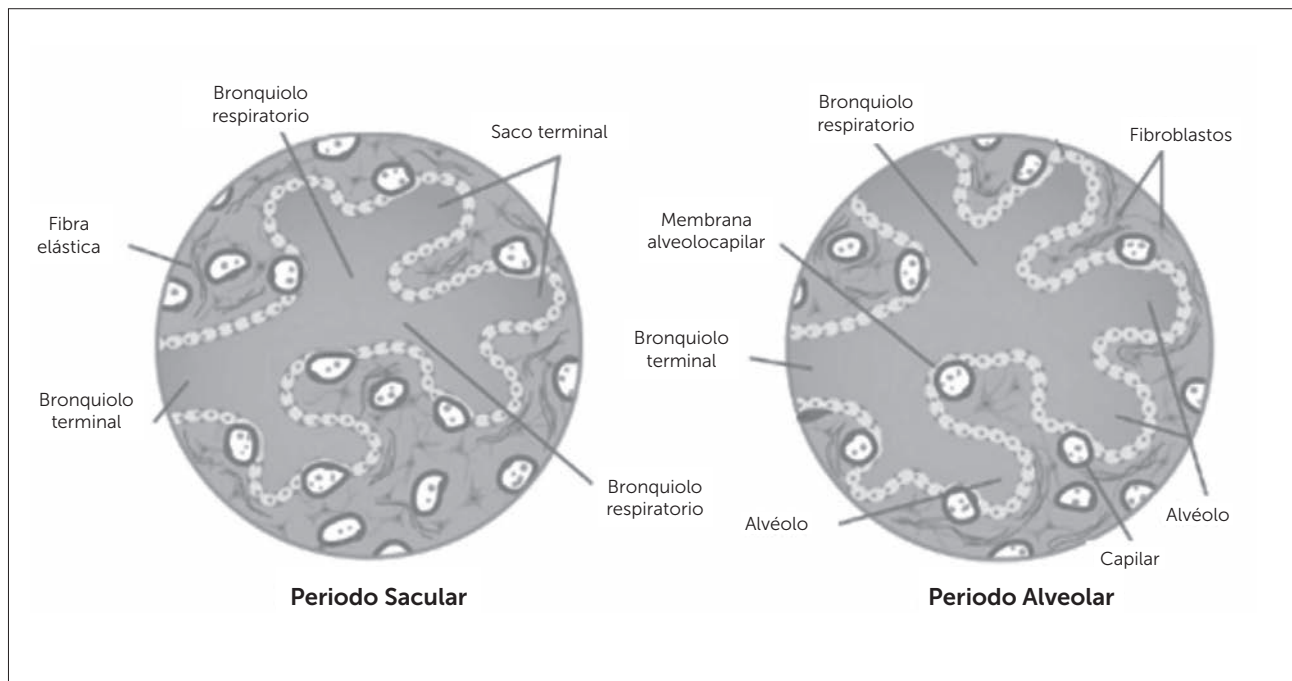
3. Canalicular. Periodo que comprende entre la 17 y 27 semana postconcepción. Da paso a las estructuras acinares a partir de la formación de los bronquiolos respiratorios y ductos alveolares en forma de saco. Se produce un adelgazamiento epitelial para entrar en íntimo contacto con el lecho capilar cercano, a partir de las células de revestimiento alveolar tipo II (neumocitos tipo II) para originar los neumocitos tipo I en este proceso. Se empieza a formar la barrera alveolocapilar que permitirá el intercambio gaseoso postnatal (Figura 3) (6,11,12).

4. Sacular: Periodo desarrollado entre la 28 y 36 semana postconcepción. A partir de los bronquiolos terminales se generan 3 dicotomizaciones que dan origen a los bronquiolos respiratorios y estos a su vez 3 sáculos terminales que aumentan la superficie de intercambio gaseoso adelgazando su pared hasta formar los septos primarios, donde se deposita fibra elástica para formar a futuro los septos secundarios (Figura 4) (6,11,12).

FIGURA 3. ETAPA PSEUDOGLANDULAR Y CANALICULAR

Traducido de: *Before we are born, essentials of embryology and birth defects 9th edition.* Keith L. Moore, BA, MSc, PhD, DSc, FRSM, FAAA, T.V.N. Persaud, MD, PhD, DSc, FRCPath (Lond.), FAAA, Mark G. Torchia, MSc, PhD. Copyright 2016 by Saunders, an imprint of Elsevier inc. All rights reserved.

FIGURA 4. ETAPA SACULAR Y ALVEOLAR



Traducido de: *Before we are born, essentials of embryology and birth defects 9th edition*. Keith L. Moore, BA, MSc, PhD, DSc, FRSM, FAAA, T.V.N. Persaud, MD, PhD, DSc, FRCPath (Lond.), FAAA, Mark G. Torchia, MSc, PhD. Copyright 2016 by Saunders, an imprint of Elsevier inc. All rights reserved.

5. Alveolar. Periodo final que corresponde entre las 36 semanas y 2 a 3 años postconcepción. División de los sáculos en unidades menores (alvéolos) por depósito de fibra elástica. Formación de los septos secundarios a partir de una doble asa capilar separada por una vaina de tejido conectivo (maduración microvascular). Además, se describe, hiperplasia alveolar hasta los 3 años y posterior hipertrofia o aumento de tamaño alveolar hasta los 8 años de edad como mínimo (Figura 4) (6, 11, 12).

ESTRUCTURAS ANATÓMICAS QUE CONFORMAN EL APARATO RESPIRATORIO Y LO DIVIDEN EN VÍA AÉREA ALTA Y BAJA

1. VÍA AÉREA ALTA

1.1. Nariz y fosas nasales. Corresponden al inicio de la vía aérea, se comunica con el exterior a través de los orificios o ventanas nasal, con la nasofaringe a través de las coanas, glándulas lagrimales y senos paranasales a través de los cornetes nasales (Pituitaria roja), un tabique nasal intermedio y con la lámina cribiforme del etmoides en su techo (Pituitaria amarilla). La nariz está tapizada por la mucosa olfatoria, constituida en su tercio más externo por epitelio

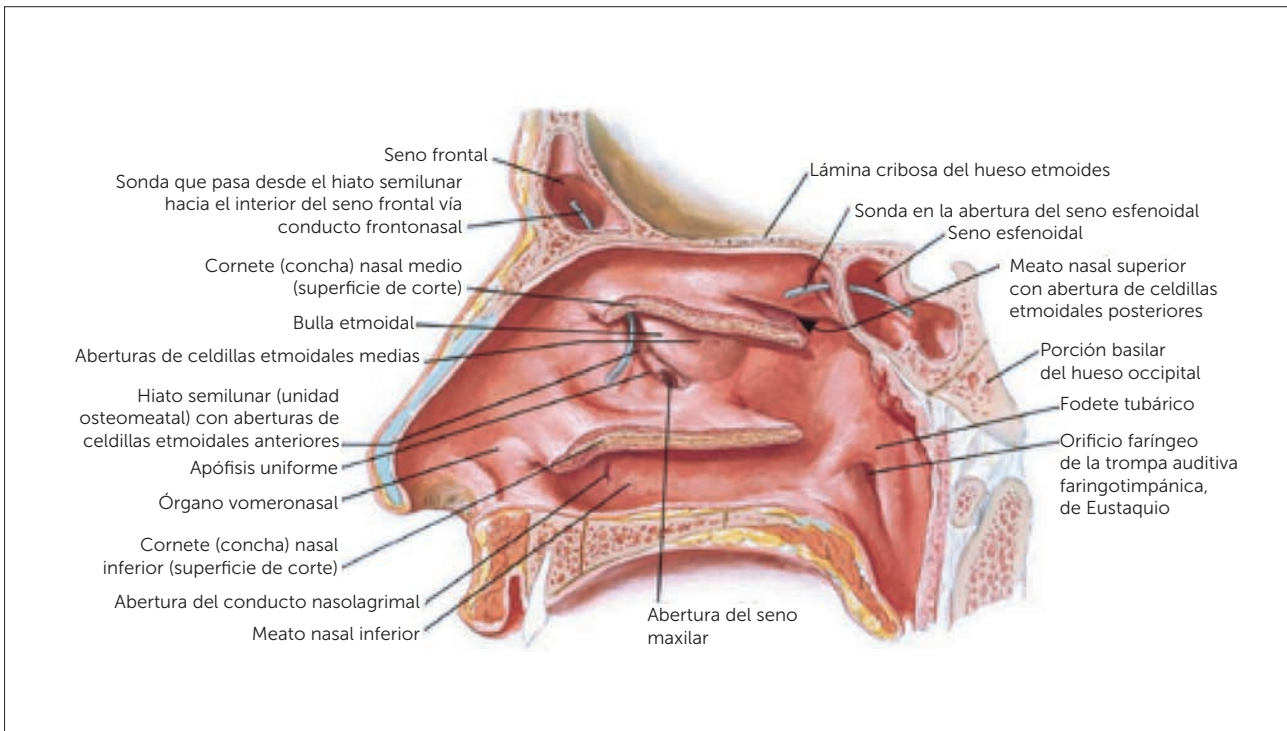
escamoso estratificado queratinizado rico en células productoras de moco y los 2/3 siguientes por epitelio escamoso estratificado no queratinizado. Conforman parte de las estructuras óseas correspondientes a los huesos nasales, maxilar superior, región nasal del temporal y etmoides. Cumple funciones de olfato, filtración, humidificación y calentamiento aéreo (Figura 5) (5, 13).

1.2. Cavidad oral: Está conformada por un vestíbulo, una cavidad oral y el istmo de las fauces. También forman parte anatómica de esta estructura los pilares faríngeos (glosopalatinos y faringopalatinos), paladar blando y duro, y la primera parte del esófago. Forma parte de las estructuras óseas del maxilar superior e inferior (Figura 6) (5, 13).

1.3. Lengua: Estructura muscular sostenida por uniones con los huesos hioides, maxilar inferior y etmoides, así como del paladar blando y paredes de la faringe (Figura 6) (5, 13).

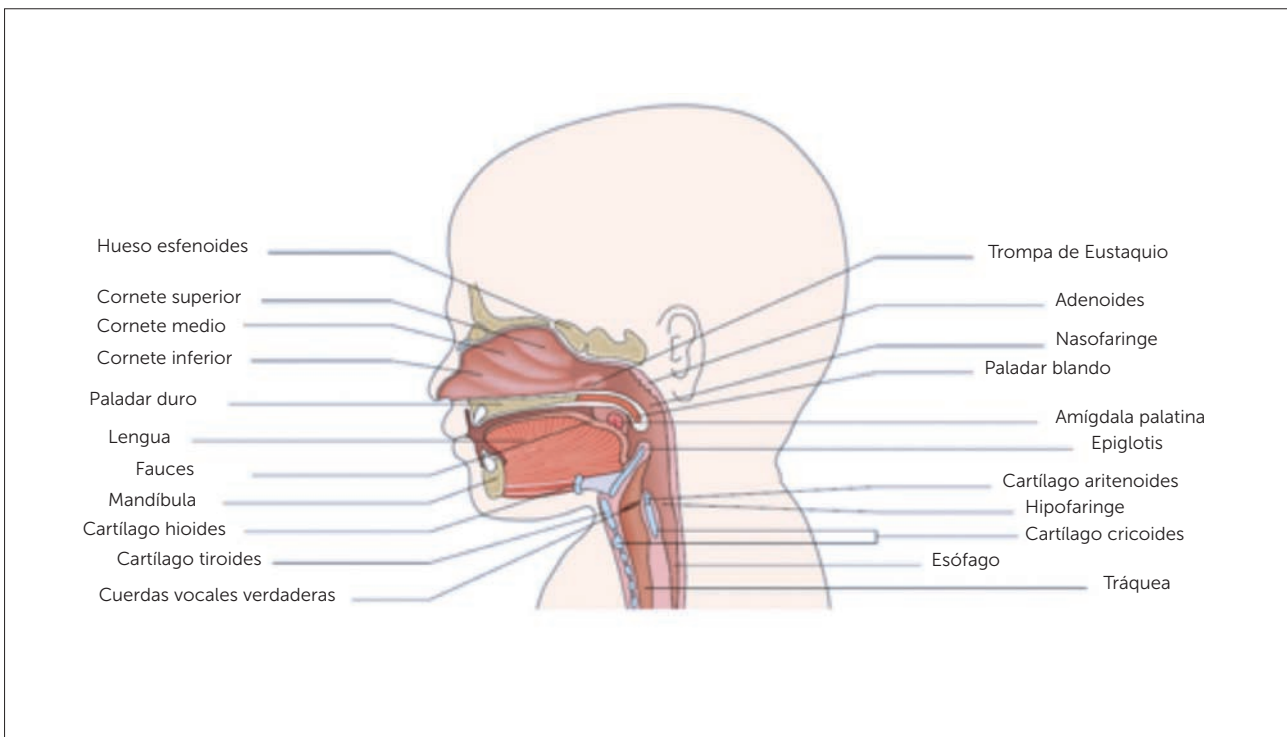
1.4. Faringe: Se define como una estructura tubular que abarca el espacio ubicado entre la base del cráneo hasta el borde inferior del cartílago cricoides. Dividiéndose en tres regiones correspondientes a la nasofaringe (superior:

FIGURA 5. NARIZ Y FOSAS NASALES



Atlas de anatomía humana 6ª edición Frank H. Netter, MD. Copyright 2014 by Saunders, an imprint of Elsevier Inc.

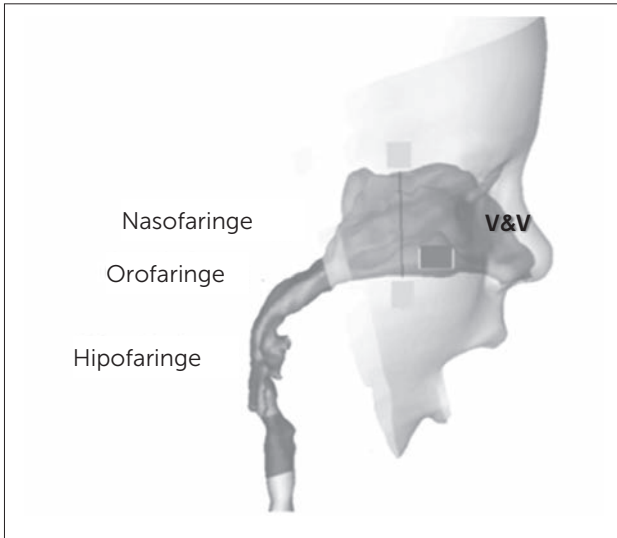
FIGURA 6. CAVIDAD ORAL Y LENGUA



Traducido de: *The Respiratory System*. P.C. Rimensberger (ed.), *Pediatric and Neonatal Mechanical Ventilation*, DO 10.1007/978-3-642-01219-8_4, ©Springer-Verlag.

coanas), orofaringe (media: istmo de las fauces) e hipofaringe (inferior: unión laringe con esófago a nivel de C4-C6 y comunicación con laringe a través de la glotis) (Figura 7) (5, 13).

FIGURA 7. FARINGE



Traducido de: *Breathing resistance and ultrafine particle deposition in nasal-laryngeal airways of a newborn, an infant, and an adult.* Jinxiang Xi, Ariel Berlinski, Yue Zhou, Bruce Greenberg and Xiawei Ou. *Annals of Biomedical Engineering*, Vol. 40, No. 12, December 2012 (_2012) pp. 2579-2595. DOI: 10.1007/s10439-012-0603-7.

2. VÍA AÉREA BAJA

2.1. Laringe: Estructura túbulo-cartilaginosa ubicada a nivel vertebral de C4 y C6. Tapizado por membrana mucosa con epitelio escamoso estratificado no queratinizado. Corresponde anatómicamente con el hueso hioides, nueve cartílagos articulados unidos por músculos y membranas (Impares: epiglottis-cricoides-tiroides; pares: aritenoides-corniculados-cuneiformes) y la Glotis. La estructura que conforma la glotis se puede diferenciar en tres estructuras anatómicas que correspondientes a la epiglottis en la zona superior (cuerdas vocales falsas), la glotis propiamente tal en la zona media (cuerdas vocales verdaderas) y la subglotis en la zona más inferior, porción a partir de la cual comienza epitelio columnar ciliado pseudoestratificado que tapiza la mayor parte de la vía aérea intratorácica (Figura 8) (5, 13).

Tráquea: Estructura tubular situada en mediastino superior, formada por 15 a 20 anillos cartilagosos incompletos que aplanan su borde posterior, mide 11 a 12cm de largo en adultos con un diámetro de 2,5cm (1,2). Se extiende desde la laringe y por delante del esófago hasta la carina (a nivel T4), donde se divide en los bronquios principales o fuente derecho e izquierdo, dando origen a la vía aérea de conducción (Figura 9) (5, 13).

2.2. Bronquios: Conductos tubulares formados por anillos fibrocartilaginosos completos cuya función es conducir el aire a través del pulmón hasta los alveolos. A nivel de la carina se produce la primera dicotomización (23 en total), dando origen a los bronquios fuentes o principales derecho (corto, vertical y ancho) e izquierdo (largo, horizontal y angosto). Estos bronquios principales se subdividen en bronquios lobares (Derecho: superior, medio e inferior/ Izquierdo: superior e inferior), luego en bronquios segmentarios y subsegmentarios (10 a derecha y 8 a izquierda), continuando las dicotomizaciones hasta formar bronquiolos terminales y respiratorios (1,2). Cabe destacar

FIGURA 8. LARINGE

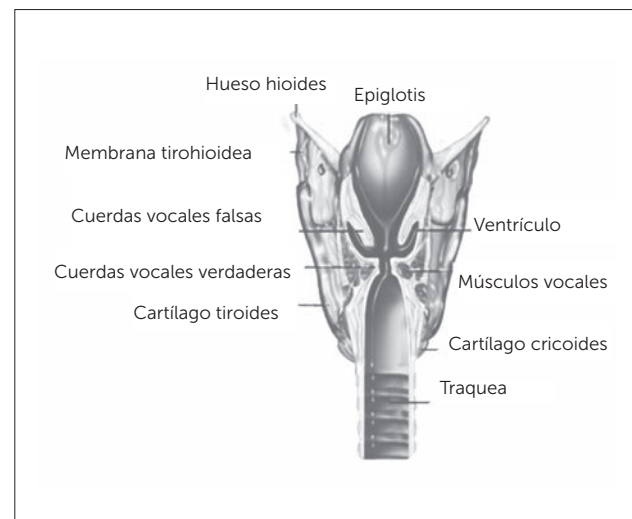
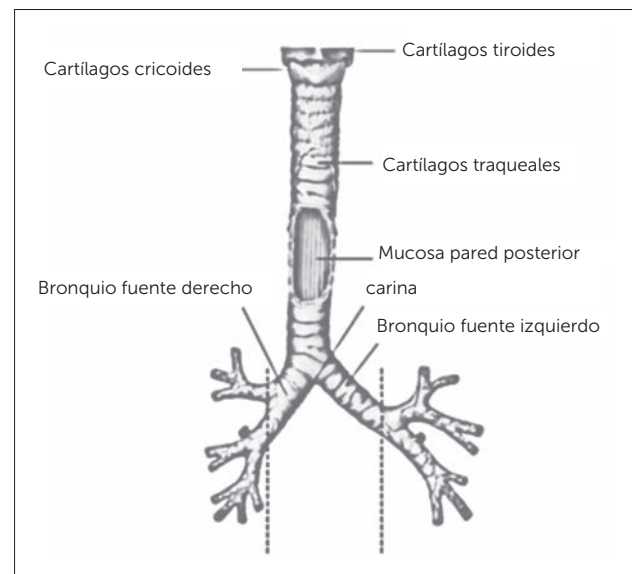


FIGURA 9. TRÁQUEA

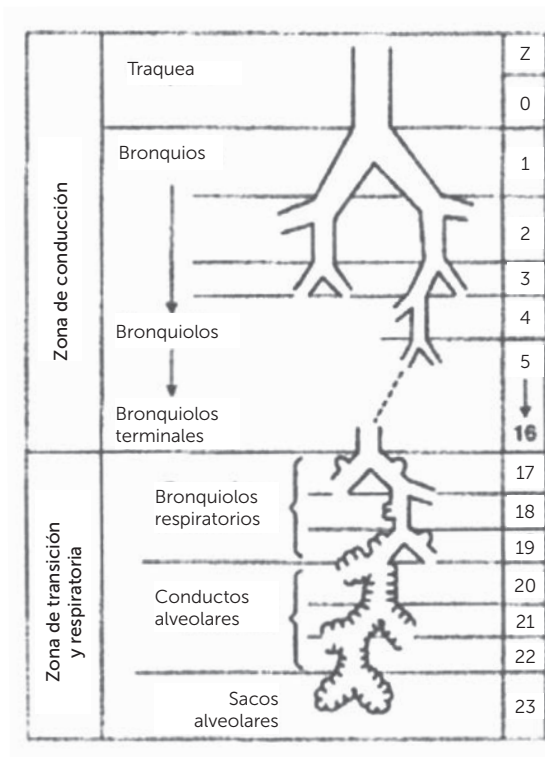


Atlas de anatomía humana 6ª edición. Frank H. Netter, MD. Copyright 2014 by Saunders, an imprint of Elsevier Inc.

que solo los bronquios poseen cartílago y los bronquiolos mantienen abierto su lumen en base a fibras elásticas y musculares, tiene un diámetro entre 0,3 y 0,5 mm y son los bronquiolos terminales los que dan fin al espacio muerto anatómico, ya que en los bronquiolos respiratorio existe intercambio gaseoso (Figura 10) (5,13).

Los bronquiolos respiratorios se comunican con los sacos alveolares a través de los conductos alveolares y canales como son los de Martin, Lambert y a nivel alveolar con los poros de Kohn (Figura 11).

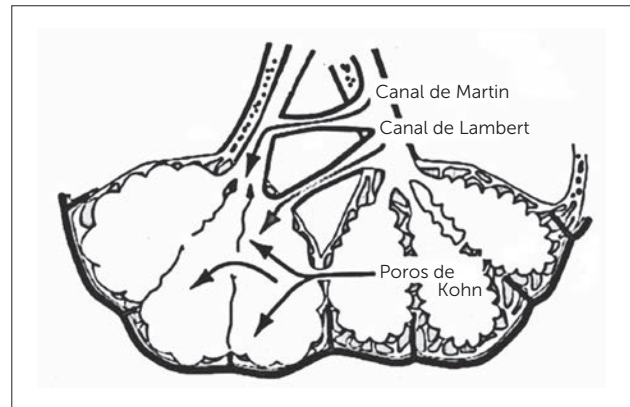
FIGURA 10. BRONQUIOS - BRONQUIOLOS



Fisiología respiratoria 9ª edición. John B. West MD, PhD, DSC. 2012.

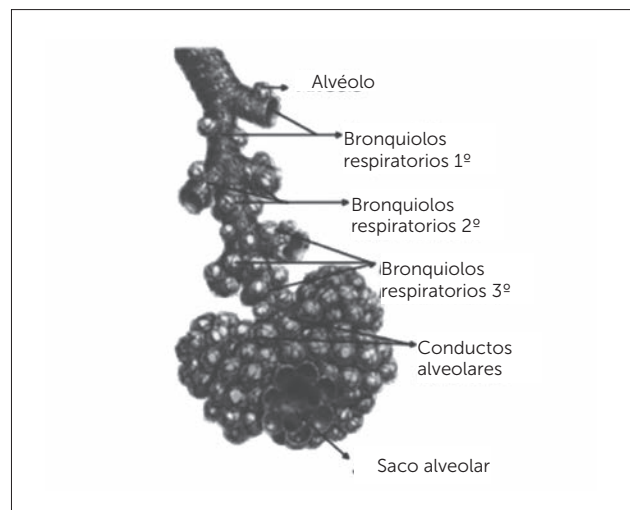
2.3. Alveólos: Última porción del árbol bronquial. Corresponde a diminutas celdas o casillas en racimo (diámetro de 300 micras) similares a un panel de abejas que conforman los sacos alveolares (de mayor tamaño en los ápices pulmonares), cuya función principal es el intercambio gaseoso (Figura 12) (1). Abarcan un área de 50 a 100 mt², nacemos con aproximadamente 45 a 50 millones de alveolos y llegan a 300 a 400 millones al final del desarrollo de nuestro sistema o aparato respiratorio (1,2). Tapizado principalmente por un epitelio plano (conformado por neumocitos

FIGURA 11.



tipo I y tipo II) y un espacio intersticial a base de elastina y colágeno. Los neumocitos tipo I son células de sostén, abarcan el 95% de la superficie de alveolar, pero solo corresponden al 40% de ésta, su fin fisiológico es aumentar la superficie de intercambio gaseoso. Los neumocitos tipo II son células cuboides, abarcan el 5% de la superficie alveolar y corresponden al 60% de ésta, son responsables de la producción del surfactante para disminuir la tensión superficial creada por la interface liquidogaseosa y mecanismos de defensa (1,2). Recibe todo el volumen/minuto del corazón derecho a través de la circulación proveniente de la arteria pulmonar, permaneciendo en cada capilar del alveólo no más de 3/4 de segundo. Su retorno venoso se une al retorno venoso pulmonar total.

FIGURA 12. ALVEÓLOS

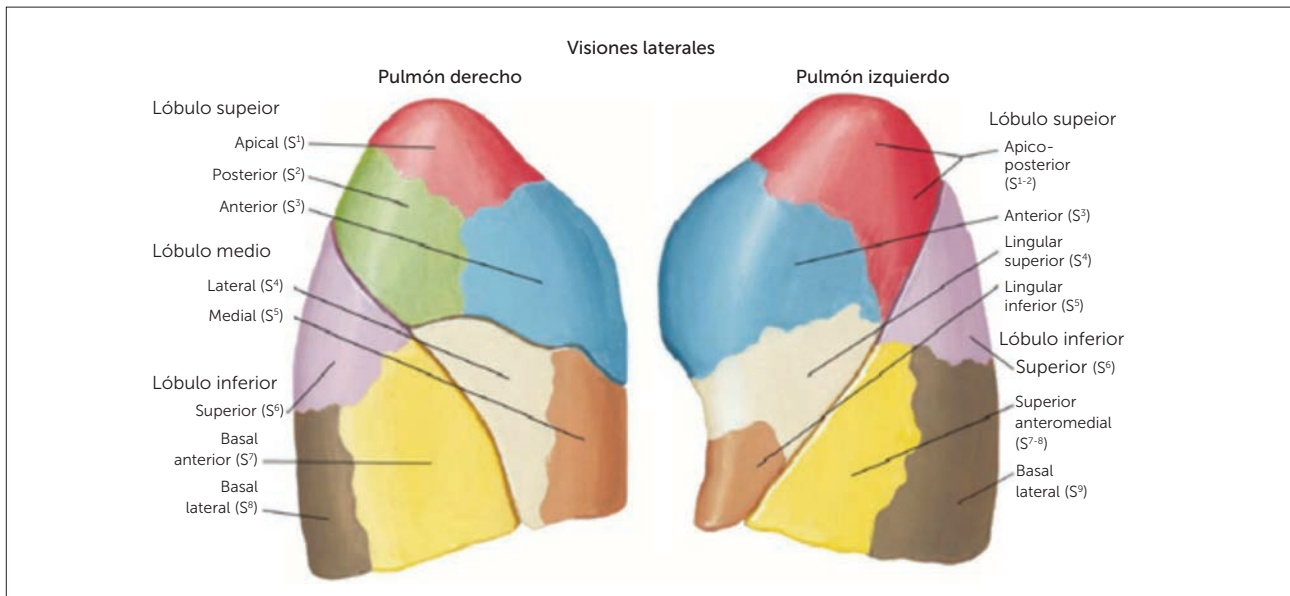


Atlas de anatomía humana 6ª edición. Frank H. Netter, MD. Copyright 2014 by Saunders, an imprint of Elsevier Inc.

2.4. Pulmón: Se describe como un órgano par de forma cónica, que se aloja dentro de la caja torácica sobre el diafragma, separado por el mediastino y un ápice o vértice ubicado a 3cm por delante de la primera costilla. El pulmón derecho es el de mayor tamaño, posee 3 lóbulos (superior, medio e inferior) y cada uno de ellos se subdivide en 3 segmentos superiores (apical, anterior y posterior), 2 segmentos medios (lateral y medial) y 5 segmentos inferiores (superior, medial, anterior, lateral y posterior). A su vez, el pulmón izquierdo posee 2 lóbulos (superior e inferior) y cada

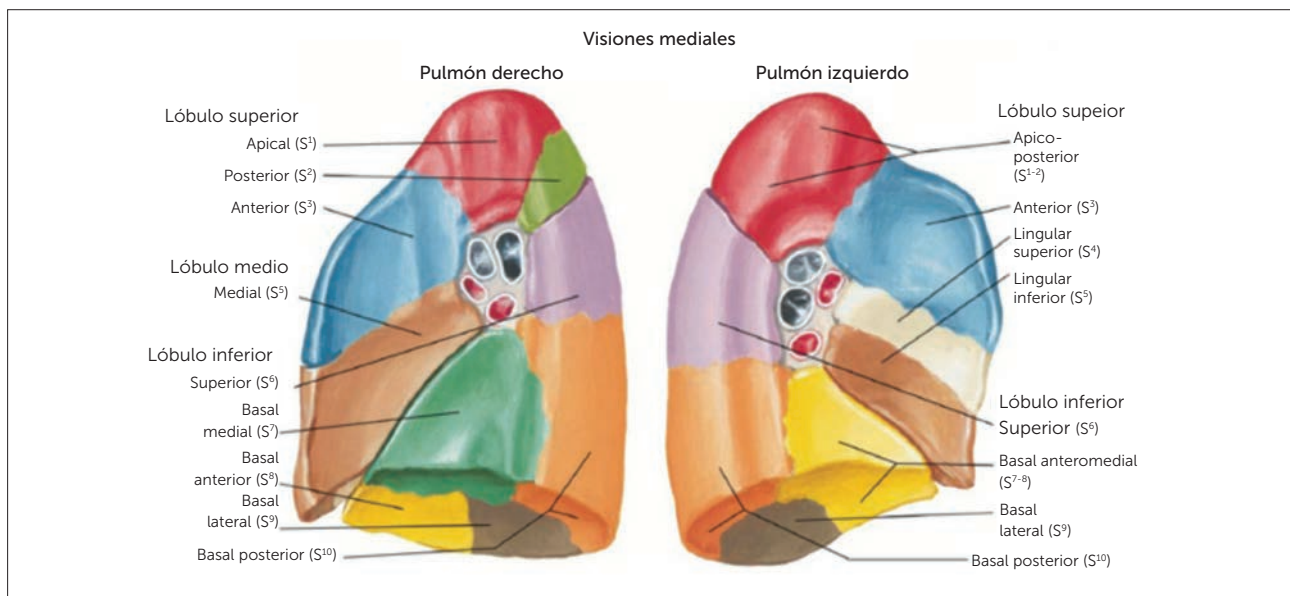
uno se subdivide en 2 superiores divididos en superior (apico-posterior y anterior) y lingular (superior e inferior) y 4 inferiores (superior, anteromedial, lateral y posterior) (Figura 13 y 14). Recibe su circulación desde la arteria aorta a través de las arterias bronquiales y su drenaje venoso se une al retorno venoso pulmonar total, sin embargo, la distribución del flujo sanguíneo no es uniforme dentro del pulmón, depende de la gravedad y presiones que afectan a los capilares. Esto permite diferenciarlas en tres zonas basadas en este efecto y que fueron descritas por John West en 1964 (Figura 15) (1,2).

FIGURA 13. PULMÓN



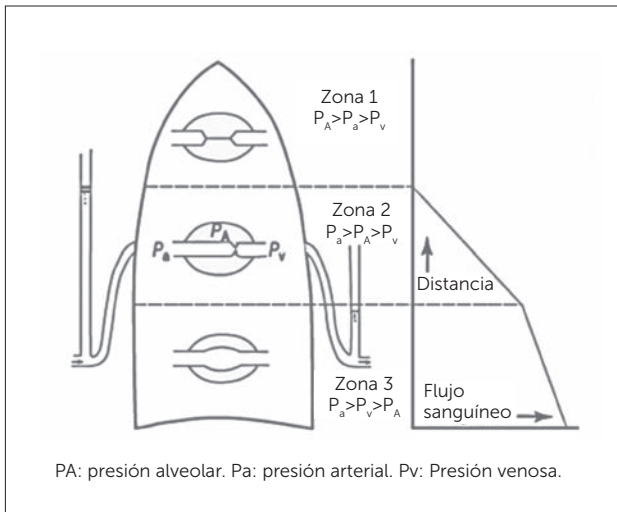
Atlas de anatomía humana 6ª edición. Frank H. Netter, MD. Copyright 2014 by Saunders, an imprint of Elsevier Inc.

FIGURA 14. PULMÓN



Atlas de anatomía humana 6ª edición. Frank H. Netter, MD. Copyright 2014 by Saunders, an imprint of Elsevier Inc.

FIGURA 15. PRESIONES CAPILARES

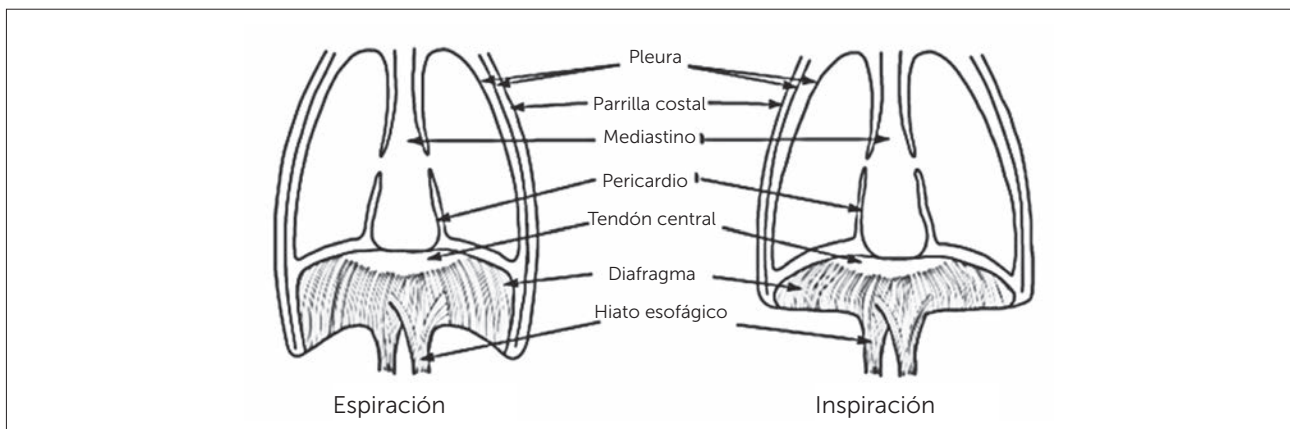


Fisiología respiratoria, 9ª edición. John B. West MD, PhD, DSC. 2012.

3. ESTRUCTURAS ASOCIADAS

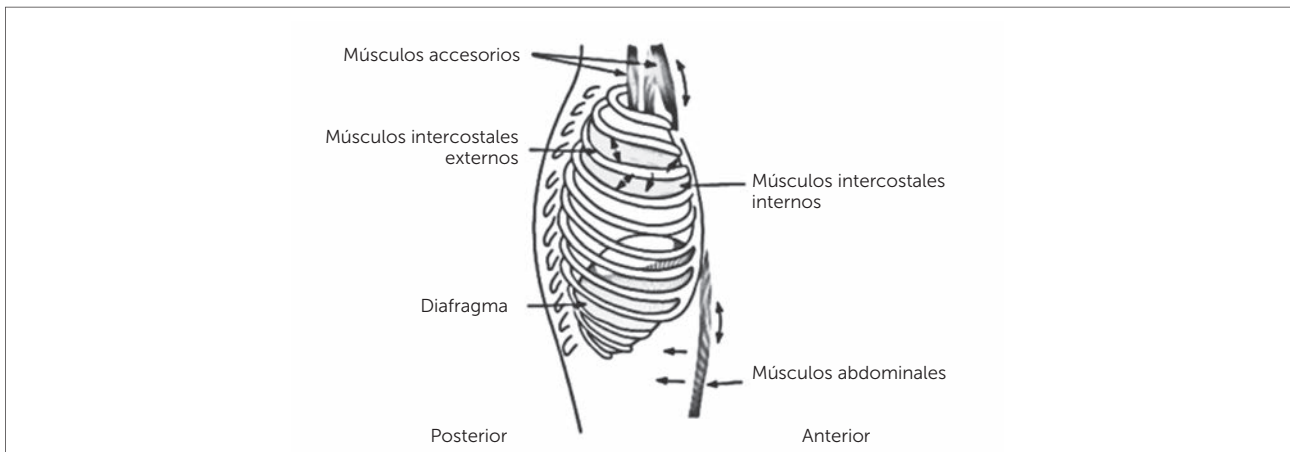
3.1. Caja torácica: Estructura que protege o resguarda todos los órganos involucrados en nuestro sistema o aparato respiratorio. Conformado a dorsal por la columna vertebral (cervical y dorsal), superior por la clavícula, anterior por las costillas y esternón, inferior por el diafragma y lateral por las costillas y musculatura respiratoria. Cabe recordar que la ventilación se conforma por dos fases, una fase activa o inspiratoria mediada por la contracción del diafragma y los músculos intercostales externos, y una fase pasiva o espiratoria mediada por la relajación del diafragma y la contracción de los músculos intercostales internos junto a los músculos abdominales como son los rectos anteriores (Figura 16). Existe otro grupo muscular que se usa en situaciones de dificultad respiratoria que corresponde a la musculatura accesoria (ECM, escalenos, dorsal ancho y pectorales; Figura 17) (1,2).

FIGURA 16. CAJA TORÁCICA - VENTILACIÓN



Traducido de: Source: Levitzky MG: Pulmonary Physiology, 7th Edibon: <http://www.accessmedicine.com> Copyright © The McGraw-Hill Companies, Inc All rights reserved.

FIGURA 17. MUSCULATURA ACCESORIA



Traducido de: Source: Levitzky MG: Pulmonary Physiology, 7th Edibon: <http://www.accessmedicine.com> Copyright © The McGraw-Hill Companies, Inc All rights reserved.

3.2. Pleura y espacio pleural: Estructura situada entre la pared torácica y el pulmón. Cubierta de membranas serosas que tapizan la cavidad torácica, el pulmón, mediastino y diafragma. Según las estructuras que recubren, es posible separarla en **pleura visceral** (reviste los pulmones, se introduce en cisuras interlobulares y carece de inervación) y **pleura parietal** (tapiza el interior de la caja torácica, diafragma y mediastino). El **espacio pleural** se define como aquel espacio virtual con presión inferior a la atmosférica, que contiene líquido que evita la fricción y permite los movimientos ventilatorios de todo el sistema o aparato respiratorio.

CARACTERÍSTICAS ANATOMOFUNCIONALES QUE DIFERENCIAN EL APARATO RESPIRATORIO DEL NIÑO AL ADULTO

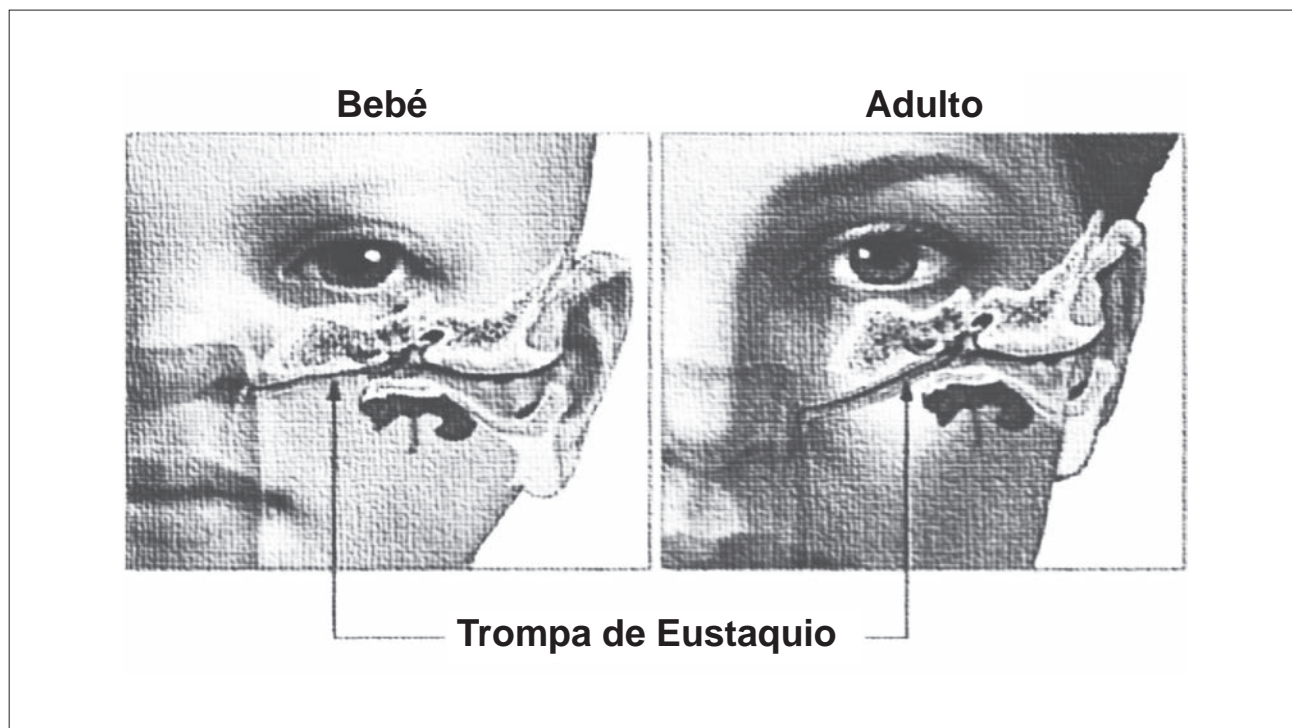
A) CARACTERÍSTICAS PEDIÁTRICAS EN LA VÍA AÉREA ALTA

El aparato respiratorio inicia su función inmediatamente con la primera inspiración al momento de nacer y debe vencer una gran resistencia para poder llevar el aire desde la atmósfera a los alveólos. La nariz en los niños, después de la glotis, es el lugar con mayor resistencia al paso del aire, de ahí la importancia de mantenerla despe-

jada (9). El fenómeno ventilatorio parte a través de una fosa nasal pequeña, con una mucosa nasal inicialmente poco vascularizada y cilios escasamente desarrollados e incapaces de entibiar, humedecer o filtrar efectivamente el aire inspirado. En la cavidad nasal nos encontraremos con cornetes inmaduros y poco vascularizados que poseen una respuesta vasomotora débil a los cambios de temperatura, como a los procesos inflamatorios infecciosos o alérgicos. Los lactantes inicialmente son respiradores nasales exclusivos, hecho que favorece la lactancia, pues la respiración se realiza de manera simultánea con la succión y deglución (fenómeno que se prolonga hasta los 3 meses como mínimo). Sin embargo, un simple resfrío puede ocluir completamente el paso del aire, ya que la presencia de secreción serosas y el aumento de volumen de los cornetes puede llevar a un lactante a verse imposibilitado de alimentarse.

La faringe de los niños destaca por presentar las trompas de Eustaquio más horizontalizadas, favoreciendo la diseminación de procesos infecciosos hasta el oído, como el reflujo de leche a dichas estructuras durante el proceso de alimentación (Figura 18). Actividad que debe ser realizada en posición lo más vertical posible, para evitar este tipo de situaciones.

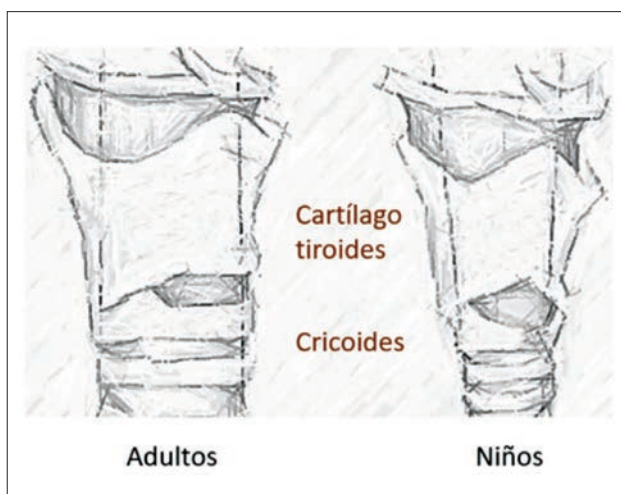
FIGURA 18. TROMPA DE EUSTAQUIO



La lengua del lactante es más grande en proporción a la cavidad orofaríngea que la del adulto. Obstruye con facilidad la vía aérea ante los cambios de posición (7,9).

La laringe de los infantes, en posición cefálica, tiene forma de embudo a nivel de C3 y C4 (Figura 19) (7,9). Una epiglotis en forma de omega, más corta, angosta y angulada hacia frontal, alejándose del eje longitudinal de la tráquea; evitando la aspiración de alimentos durante el proceso de la alimentación (7). Las cuerdas vocales se aprecian con una inserción baja en su porción anterior y una estenosis subglótica de carácter fisiológico (8,9).

FIGURA 19. LARINGE

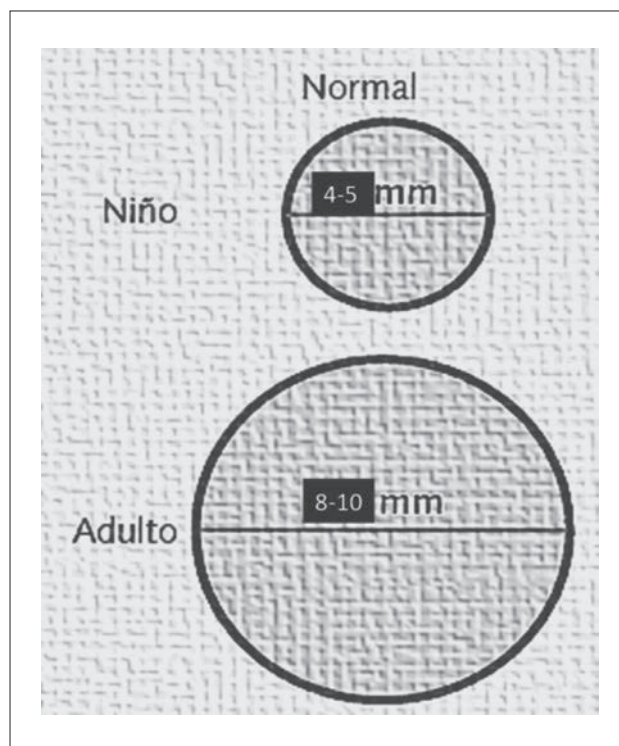


B) CARACTERÍSTICAS PEDIÁTRICAS DE LA VÍA AÉREA BAJA

El diámetro y tamaño de la vía aérea traqueobronquial es de menor tamaño, longitud y calibre que la del adulto (7). Escenario que facilita el riesgo de cuadros obstructivos graves mientras más pequeño sea nuestro paciente. También se destacan por presentar una mayor distensibilidad y menor desarrollo de los cartílagos de soporte, fibras musculares circulares con menor tono, facilitando el colapso dinámico de la vía aérea durante los diversos cambios de presión durante los ciclos ventilatorios de pacientes sanos y, por lo tanto, es mucho más intenso en pacientes con alguna patología obstructiva, en base a la Ley de de Pouseille o Hagen-Poiseuille ($\star P=8\mu LQ/chr4$). Una leve disminución de éste, por edema o secreciones, aumentará en 4 veces su resistencia (Figura 20) (1,2,7,8).

Otra de las características de la vía aérea tiene relación con el mayor número y tamaño de las glándulas mucosas,

FIGURA 20. DIÁMETROS VÍA AÉREA BAJA



asociado a una actividad ciliar deficiente y que además cuenta con un reflejo de tos ineficiente; provocan una mayor cantidad y acumulación de secreción en la mucosa respiratoria en forma secundaria (3).

El pulmón durante el periodo neonatal presenta una distensibilidad disminuida que va desarrollando durante la primera infancia. Fenómeno que facilita el cierre fisiológico de algunas zonas menos ventiladas de la vía aérea y a su vez la mayor tendencia a formar atelectasias. Nacen con un peso de ambos pulmones de 200grs y en etapa adulta alcanza el izq 500grs y el derecho 600grs.(1,2,7).

Durante este periodo de desarrollo, los pacientes pediátricos presentan una actividad metabólica aumentada, requiriendo mayor aporte de oxígeno (6 a 8ml/kg/minuto en comparación a los 3 a 4ml/kg/minuto del adulto), compensando dicha necesidad con una frecuencia respiratoria normal más elevada en comparación con el adulto (RN: 40 a 60x'; Lactante: 30 a 40x'; Preescolar: 20 a 30x'; Escolar: 15 a 20x'). Una de las principales consecuencias de este fenómeno ventilatorio, en asociación a un centro respiratorio inmaduro, es el riesgo de una hipoxemia severa frente a episodios de apnea. A medida que los niños van creciendo disminuye su actividad metabólica y el aparato respiratorio aumenta progresivamente su capacidad funcional.

C) CARACTERÍSTICAS PEDIÁTRICAS DE ESTRUCTURAS ASOCIADAS

El cuello de los recién nacido y lactantes es más corto y no favorece el paso del aire fácilmente (9). Por ello, la importancia de la posición al acostarlos, evitando el prono en lactantes menores y la restricción de almohadas hasta los 6 meses de vida como mínimo (8), cambio que hoy se considera un hito en la disminución de la muerte súbita.

La caja torácica de los niños es redonda, blanda y fácilmente compresible adaptada para pasar a través del canal vaginal. Su forma varía fácilmente con los cambios de posición, alterando y reduciendo la capacidad residual funcional del paciente (7). Las costillas se ubican en posición horizontal durante el primer año de vida y una vez iniciada la marcha comienzan a horizontalizarse (queda establecida a los 5-7 años) (8,9). Por lo tanto, frente a un proceso obstructivo, el aumento del trabajo ventilatorio hace evidente movimientos respiratorios de carácter paradójal en el tercio inferior de la caja torácica en relación a la zona de aposición (Figura 21). Representados por depresión esternal y costolateral, impidiendo una expansión adecuada de la caja torácica del niño.

Los músculos intercostales están poco desarrollados y se fatigan fácilmente frente a sobrestimulación o alguna patología que requieran mayor esfuerzo del aparato respiratorio (9). En pediatría predomina la respiración de tipo abdominal con base en los movimientos diafragmáticos, a los 2 años la respiración es torna tóracoabdominal y finalmente a los 5 años se considera torácica (7,8).

Factores que determinan o explican los cambios degenerativos del sistema respiratorio en la edad adulta

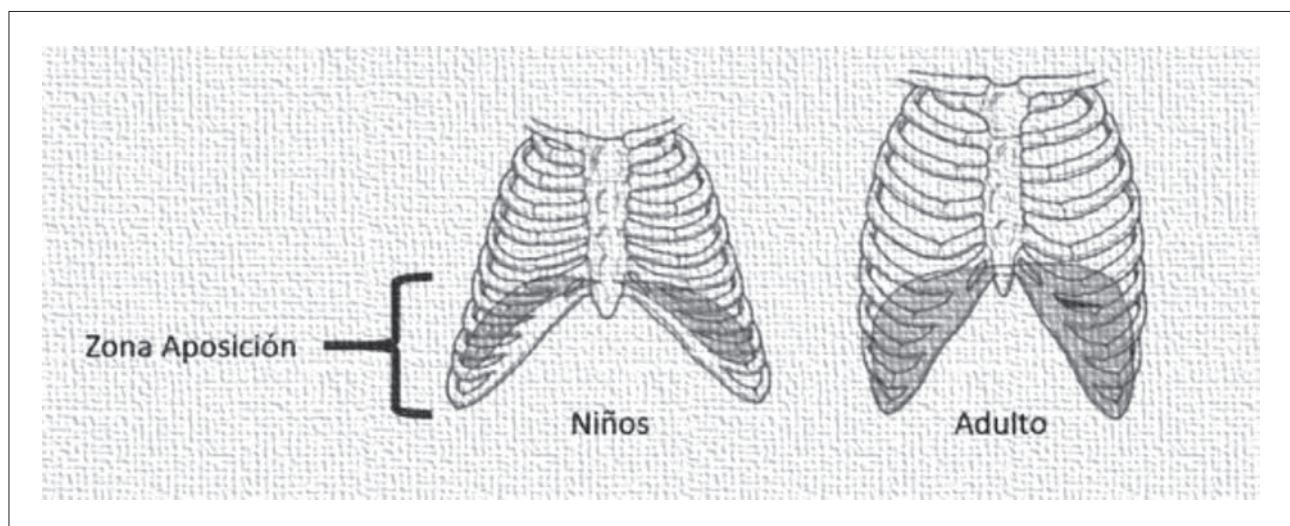
Finalmente cabe destacar que no solo los cambios funcionales ocurren en pediatría, hay muchos de ellos que aparecen o se asocian al paso del tiempo. El envejecimiento estructural del sistema respiratorio da paso a los cambios fisiológicos que se desarrollan en forma normal a lo largo de la vida y en ausencia de una enfermedad establecida, permiten conservar la capacidad de mantener un adecuado intercambio gaseoso en reposo y durante el ejercicio, con variaciones leves de la PaO_2 que desciende suavemente no más allá de -0.3mmHg por año y una $PaCO_2$ sin cambios significativos. Por lo tanto, es importante conocer aquellos factores que determinan los cambios fisiológicos en el adulto, para asimilar de forma paralela que no solo el paciente pediátrico sufre cambio anatomofuncionales en su desarrollo (10). Destacando los siguientes factores:

1. Presión de retracción elástica del pulmón disminuida:

Se atribuye a cambios en la configuración del colágeno y presencia de pseudoelastina (10), generando aumento de la distensibilidad pulmonar, en el cual, la relación superficie/volumen alveolar disminuye sin evidencia de daño o destrucción alveolar aparente. Lo que favorece el cierre prematuro de la vía aérea de pequeño calibre, aumentando del volumen post cierre y disminuyendo la relación ventilación/perfusión (V/Q).

2. Distensibilidad torácica disminuida: Atribuida a calcificación de las articulaciones costovertebrales, costoester-

FIGURA 21. CAJA TORÁCICA



nales e intervertebrales. Lo que provoca una desventaja mecánico muscular con retracción durante la inspiración en pacientes añosos, aumentando la capacidad residual funcional (CRF) y provocando hiperinsuflación(10). Además, descenso y aplanamiento del diafragma en forma 2ª.

3. Fuerza de los músculos respiratorios disminuida:

Atribuido a hipoplasia de las fibras musculares, disminución de neuronas periféricas, interferencia del transporte activo de calcio en retículo sarcoplásmico, disminución en la síntesis de miosina de cadena pesada y la disminución de ATP mitocondrial(10).

4. Control de la respiración: Atribuida a una menor respuesta ventilatoria frente a los distintos cambios hipoxicos o hipercápnicos de los receptores a nivel sistémico(10).

5. Respuesta disminuida al aumento de la resistencia de la vía aérea: Disminuye su percepción a la disnea por obstrucción de la vía aérea. Atribuido alteraciones en la

depuración mucociliar, intercambio gaseoso en la barrera hematogaseosa y capacidad aeróbica disminuida (cae 21ml de O₂/año) (10).

CONCLUSIÓN

Los mecanismos fisiológicos involucrados en el desarrollo del aparato respiratorio son altamente complejos. Sin embargo, no deja de sorprender lo ordenado y organizados que son, a pesar de todos los procesos o condiciones a las que se ven enfrentados los niños; como es la polución, la mal nutrición, el déficit en la cobertura de salud, saneamiento básico incompleto y el curso de enfermedades emergentes o conocidas. Toda evaluación y manejo clínico del paciente debe ser personalizado, ya que tiene una base genética que comanda en el desarrollo, crecimiento y función del aparato respiratorio, sin embargo, puede presentar algunas variaciones de persona a persona y no solo de niños a adultos. Finalmente señalar que el desarrollando anatomofuncional de todo ser vivo se perpetua a lo largo de la vida y es éste el que nos permite llevar una vida plena y relativamente saludable.

Los autores declaran no tener conflictos de interés, en relación a este artículo.

REFERENCIAS BIBLIOGRÁFICAS

1. Michael g. Levitzky, PhD. *Pulmonary physiology 7th edition 2007.*
2. West MD, PhD, DSc. *Fisiología respiratoria 9º edición John B 2012.*
3. E. Tardío, E. Sánchez. *Bases anatómicas, fisiológicas e inmunológicas del aparato respiratorio. Manual de Neumología Pediátrica, Sociedad Española de Neumología Pediátrica, 2011.*
4. Jinxiang Xi, Ariel Berlinski, Yue Zhou, Bruce Greenberg and Xiawei Ou. *Annals of Biomedical Engineering, Breathing resistance and ultrafine particle deposition in nasal-laryngeal airways of a newborn, an infant, and an adult. Vol. 40, No. 12, December 2012 (2012) pp. 2579-2595. DOI: 10. 1007/ s10439-012-0603-7.*
5. P. C. Rimensberger (ed.), *The Respiratory System. Pediatric and Neonatal Mechanical Ventilation, DOI 10. 1007/978-3-642-01219-8_4, © Springer-Verlag Berlin Heidelberg 2015*
6. Keith L. Moore, BA, MSc, PhD, DSc, FIAC, FRSM, FAAA. T.V.N. Persaud, MD, PhD, *Before we are born, essentials of embryology and birth defects 9th edition. DSc, FRCPath (Lond.), FAAA. Mark G. Torchia, MSc, PhD. Copyright 2016 by Saunders, an imprint of Elsevier Inc. All rights reserved.*
7. S Kache, MD. *Pediatric airway & respiratory physiology. http:// peds.stanford.edu/Rotations/picu/pdfs/10_Peds_Airway.pdf*
8. Esther Weathers, RRT, RCP. *The anatomy of the pediatric airway. RC Educational consulting services, INC. P. O. Box 1930, Brockton, MA 02303-1930. www. RCECS. com*
9. Fiona Macfarlane. *Paediatric anatomy and physiology and the basics of paediatric anaesthesia. Mater children's hospital, Brisbane Australia. www. AnaesthesiaUK. com/ WorldAnaesthesia.*
10. Manuel Oyarzun G. *Pulmonary function in aging. Rev. Med. Chile v. 137 n. 3 Santiago mar. 2009. DOI: 10. 4067/S0034-98872009000300014.*
11. Keith L. Moore BA, MSc, PhD, DSc, FIAC, FRSM, FAAA; T.V.N. Persaud MD, PhD, DSc, FRCPath (Lond.), FAAA; Mark G. Torchia MSc, PhD. *The Developing Human, Clinically Oriented Embryology. 10th Edition. Copyright 2015 by Saunders, an imprint of Elsevier Inc. All rights reserved.*
12. Dr. Fernando Iñiguez, Dr. Ignacio Sánchez, *Escuela de Medicina. Pontificia Universidad Católica de Chile. Desarrollo pulmonar; 2010. ISSN 0718-3321. http://www.neumologia-pediatria. cl*
13. *Atlas de anatomía humana 6º edición Frank H. Netter, MD. Copyright 2014 by Saunders, an imprint of Else.*